



МИНИСТЕРСТВО
ЗДРАВООХРАНЕНИЯ
РОССИЙСКОЙ ФЕДЕРАЦИИ

Клинические рекомендации

Рак щитовидной железы

Кодирование по Международной статистической
классификации болезней и проблем, связанных со здоровьем: **C73**

Год утверждения (частота пересмотра): **2020**

Возрастная категория: **Дети**

Пересмотр не позднее: **2022**

ID: **74**

Разработчик клинической рекомендации

- **Общероссийская общественная организация "Российское общество детских онкологов"**
- **Национальное общество детских гематологов, онкологов**

Одобрено Научно-практическим Советом Минздрава РФ

Оглавление

- Ключевые слова
- Список сокращений
- Термины и определения
- 1. Краткая информация
- 2. Диагностика
- 3. Лечение
- 4. Реабилитация
- 5. Профилактика
- 6. Дополнительная информация, влияющая на течение и исход заболевания
- Критерии оценки качества медицинской помощи
- Список литературы
- Приложение А1. Состав рабочей группы
- Приложение А2. Методология разработки клинических рекомендаций
- Приложение А3. Связанные документы
- Приложение Б. Алгоритмы ведения пациента
- Приложение В. Информация для пациентов
- Приложение Г.

Ключевые слова

Список сокращений

АЛТ - аланинаминотрансфераза

АСТ -аспартатаминотрансфераза

АРЩЖ – анапластический рак щитовидной железы

АТ к ТП – антитела к тиреопероксидазе

АТ к ТГ – антитела к тиреоглобулину

ГТЭ – гемитиреоидэктомия

ГИ – гистологическое исследование

ДЛТ - дистанционная лучевая терапия

ДРЩЖ – дифференцированный рак щитовидной железы

МЗ РФ –Министерство Здравоохранения Российской Федерации

МРТ – магнитно-резонансная томография

МРЩЖ – медуллярный рак щитовидной железы (С клеточный рак)

МЭН - синдром множественных эндокринных неоплазий (нарушений)

МЭН2А - синдром множественных эндокринных неоплазий 2А типа

МЭН2Б - синдром множественных эндокринных неоплазий 2Б типа

ЛУ – лимфатические узлы

ЛТ - лучевая терапия

ПРЩЖ – папиллярный рак щитовидной железы

ПЭТ – позитронно-эмиссионная томография

ПЭТ/КТ– позитронно-эмиссионная томография+ компьютерная томография

РЩЖ – рак щитовидной железы

РЙТ - радиоiodтерапия

РЭА - раково-эмбриональный антиген

СОД - суммарная очаговая доза

СВТ - сцинтиграфия всего тела

СГТ – супрессивная гормональная терапия

ТАБ - тонкоигольная аспирационная биопсия

ТПАБ - тонкоигольная пункционная аспирационная биопсия

T₄– тироксин

T₃– трийодтиронин

ТГ – тиреоглобулин

ТТГ – тиреотропный гормон гипофиза

ТЭ – тиреоидэктомия

TI-RADS- thyroid image reporting data system

УЗИ (УЗВТ) – ультразвуковое исследование

ФРЦЖ – фолликулярный рак щитовидной железы

¹⁸FДГ – флудезоксиглюкоза [18F]

ЦИ – цитологическое исследование

ЩЖ – щитовидная железа

ЩФ – щелочная фосфатаза

131I - йод-131-содержащие средства

Термины и определения

Анализ выживаемости (от англ. Survival analysis) — это класс статистических моделей, позволяющих оценить вероятность наступления события.

Медицинское вмешательство - выполняемые медицинским работником и иным работником, имеющим право на осуществление медицинской деятельности, по отношению к пациенту, затрагивающие физическое или психическое состояние человека и имеющие профилактическую, диагностическую, лечебную, реабилитационную или исследовательскую направленность виды медицинских обследований и (или) медицинских манипуляций, а также искусственное прерывание беременности.

Синдром – совокупность симптомов с общими этиологией и патогенезом.

Хирургическое вмешательство – инвазивная процедура, может использоваться в целях диагностики и/или как метод лечения заболеваний.

Хирургическое лечение — метод лечения заболеваний путём разъединения и соединения тканей в ходе хирургической операции.

1. Краткая информация

1.1 Определение заболевания или состояния (группы заболеваний или состояний)

Рак щитовидной железы – злокачественная опухоль, развивающаяся из элементов железистого эпителия щитовидной железы.

1.2 Этиология и патогенез заболевания или состояния (группы заболеваний или состояний)

У пациентов детского возраста РЩЖ встречается реже, чем у взрослых, и при этом имеет более агрессивный характер течения. Причём чем меньше возраст ребёнка, тем более агрессивно протекает заболевание. РЩЖ преобладает у лиц женского пола, у детей соотношение девочек и мальчиков составляет от 2:1 до 6:1. РЩЖ у детей чаще диагностируется на более поздних стадиях, чем у взрослых.

У подростков заболеваемость раком щитовидной железы в 10 раз выше, чем у детей младшего возраста [1].

Наиболее часто у детей и подростков встречается папиллярный рак щитовидной железы (ПРЩЖ) в 70-99%, в среднем 80% от всех форм рака [2–5]. Для данного варианта РЩЖ характерен высокий процент регионарного метастазирования в лимфатические узлы (ЛУ) шеи (80-90%), высокая частота внутрижелезистой диссеминации от 30 до 81%, наличие «скрытых» форм, метастазы иногда являются единственным проявлением заболевания. У детей значительно выше, по сравнению со взрослыми пациентами, процент не инкапсулированных карцином, наличие капсулы у детей до 10 лет определяется в 13% наблюдений, у детей 11-15 лет в 21%. Отдалённые метастазы развиваются у 30 - 35% детей и подростков, как правило в лёгких. Костные метастазы у детей встречаются очень редко. Поражение центральной нервной системы и других органов встречается в единичных случаях. Дифференцированный рак ЩЖ у детей отличается в группах детей препубертатного и пубертатного возраста, Чем меньше возраст ребенка, тем агрессивнее течение болезни, чаще наблюдается экстратиреоидное распространение, регионарное метастазирование и метастазы в легких.

Вторым по частоте встречаемости у детей является фолликулярный рак (ФРЩЖ), он составляет от 5% до 12% случаев. У детей, в отличие от взрослых, ФРЩЖ имеет доброкачественное и медленное течение.

Медулярный рак щитовидной железы (МРЩЖ) у детей возникает как спорадически, так и при семейном эндокринном синдроме и составляет от 2 до 25% (чаще от 2 до 5%) от всех случаев РЩЖ, в 30% это спорадические случаи заболевания и в 70%-семейный вариант.

Семейные формы МРЦЖ могут быть представлены в сочетании с множественными эндокринными неоплазиями (МЭН), либо как изолированный МРЦЖ:

- МЭН 2А (синдром Сиппла) - сочетание МРЦЖ с феохромоцитомой (в 10-60%), патологией паращитовидных желез (20-23%) и кожным лихеноидным амилоидозом (менее 5%).
- МЭН 2Б (синдром Горлина) - сочетание МРЦЖ с феохромоцитомой (50-60%), множественными невриномами слизистой полости рта, губ, век (100%), “морфаноидное” телосложение (100%).
- Семейный МРЦЖ (без МЭН).

Этиологическим фактором заболевания РЦЖ с развитием синдрома МЭН2 является наследуемая миссенс-мутация в проонкогене *RET*, локализованном на длинном плече хромосомы 10 (10q11.2). Описаны также случаи дифференцированного рака щитовидной железы при синдроме Беквита-Видемана [6], синдроме Ли-Фраумени [7], синдроме Маккуна-Олбрайта [8], синдроме Петца-Джегерса [9].

Недифференцированный РЦЖ у детей описан в виде единичных случаев. У взрослых это также редкая опухоль, составляющая, по данным разных авторов, 0,5 - 2% от всех случаев РЦЖ.

Выделяют несколько факторов риска, связанных с развитием узловых образований в щитовидной железе у детей: дефицит йода, предшествующее облучение (особенно опасны малые дозы облучения), наличие в анамнезе заболеваний щитовидной железы у родственников, наличие у пациентов генетического синдрома [10].

ЩЖ детей и подростков является наиболее чувствительной к недостатку йода и радиационному воздействию. Распространенность эндемического зоба у детей центрального региона России в некоторых районах достигает 40%. Основную роль в гиперпластических процессах на фоне дефицита йода играют ростовые факторы, активизирующиеся под влиянием дефицита йодолактонов. В результате аварии на атомной станции Чернобыля, приведшей к выбросу радиоактивных веществ, отмечен катастрофический рост патологии ЩЖ у детей [11]. По данным многих исследователей, частота РЦЖ у детей Белоруссии увеличилась более чем в 70 раз, что свидетельствует о прямом воздействии радиации.

Одной из групп высокого риска являются пациенты, ранее получавшие лучевую терапию на область шеи по поводу злокачественной опухоли (Лимфомы Ходжкина, опухоли ЦНС, лейкоза) [12,13]. Риск заболеваемости высок среди тех пациентов, кто получал лучевую терапию в раннем детском возрасте в дозах до 20-29 Гр [14,15].

1.3 Эпидемиология заболевания или состояния (группы заболеваний или состояний)

Доля РЩЖ в структуре всех злокачественных опухолей в возрасте до 18 лет составляет 1-1,5% [2–5]. Ежегодный прирост заболеваемости РЩЖ в различных странах мира варьирует от 2 до 12%. РЩЖ у детей составляет от 1,5 до 3 % всех опухолей и от 8 до 22 % злокачественных солидных опухолей головы и шеи. РЩЖ преобладает у лиц женского пола, у детей соотношение девочек и мальчиков составляет от 2:1 до 6:1, в среднем соотношении 3,6:1. Основной возраст пациентов на момент заболевания - 8-14 лет. Дети до 6 лет составляют 15-20% от всех наблюдений, зафиксированы редкие случаи возникновения РЩЖ у детей до 3 лет жизни (около 3% наблюдений). Наибольшее количество детей (61%) заболевает в возрасте 11-14 лет, т.е. в пубертатный период, при этом соотношение девочек к мальчикам составляет 4,6:1. В возрасте 15-19 лет дифференцированный рак ЩЖ является восьмым по частоте встречаемости рака у юношей и вторым среди девушек, у которых регистрируется в 5 раз чаще, чем у юношей этого возраста.

1.4 Особенности кодирования заболевания или состояния (группы заболеваний или состояний) по Международной статистической классификации болезней и проблем, связанных со здоровьем

C73 - Злокачественное новообразование щитовидной железы

1.5 Классификация заболевания или состояния (группы заболеваний или состояний)

Международная гистологическая классификация опухолей ЩЖ четвертого пересмотра (ВОЗ, 2017 г.)

Папиллярный рак 8260/3

- Фолликулярный вариант папиллярного рака 8340/3
- Инкапсулированный вариант папиллярного рака 8343/3
- Папиллярная микрокарцинома 8341/3
- Столбчатоклеточный вариант папиллярного рака 8344/3
- Онкоцитарный вариант папиллярного рака` 8342/3
- Диффузно-склерозирующий вариант папиллярного рака

Папиллярный рак из высоких клеток

Крибриформно-морулярный вариант папиллярного рака

Вариант папиллярного рака с ядрами типа «шляпок гвоздей»

Папиллярная карцинома с фиброматозной (фасцитоподобной) стромой

Солидный/трабекулярный вариант

Веретеночлечный вариант папиллярного рака

Светлоклеточный вариант папиллярного рака

Вартин-подобный вариант папиллярного рака

Фолликулярная карцинома, неспецифическая 8330/3

- Фолликулярная карцинома минимально инвазивная 8335/3
- Фолликулярная карцинома, инкапсулированная с сосудистой инвазией 8339/3
- Фолликулярная карцинома широко инвазивная 8330/3
- Гюртлеклеточная карцинома 8290/3
- Плохо-дифференцированная карцинома 8337/3
- Анапластическая карцинома 8020/3
- Плоскоклеточная карцинома 8070/3

Медуллярная карцинома 8345/3

Смешанная медуллярная и фолликулярная карцинома 8346/3

Мукоэпидермоидная карцинома 8430/3

Склерозирующая мукоэпидермоидная карцинома с эозинофилией 8430/3

Муцинозная карцинома 8480/3

Группа других опухолей: инкапсулированные опухоли щитовидной железы с фолликулярным паттерном

- Фолликулярная опухоль с неопределенным злокачественным потенциалом 8335/1
- Хорошо дифференцированная опухоль с неопределенным потенциалом злокачественности 8348/1
- Неинвазивная фолликулярная опухоль с ядерными изменениями, схожими с таковыми в папиллярном раке 8349/1

Классификация РЩЖ по системе символов TNM

Классификация разработана комитетом AJCC (American Joint Committee on Cancer) от 2017 г. (восьмой пересмотр).

Система TNM описывает распространение опухоли в самой щитовидной железе, ее размеры, распространение опухолевого процесса на окружающие органы и ткани (категория T), наличие опухолевых клеток в регионарных лимфатических узлах шеи (категория N), и наличие метастазов в отдаленных органах (категория M).

Существует две классификации показателя «Т» – клиническая и патологоанатомическая.

Клиническая классификация основана на данных осмотра и результатах ультразвукового исследования и пункционной биопсии. Согласно ей, определяется лечебная тактика и, в частности, объем операции.

На дооперационном этапе не всегда удаётся установить истинную распространенность опухолевого процесса, более точно стадия определяется после хирургического удаления опухоли по результатам гистологического исследования (патологоанатомическая стадия). Послеоперационное стадирование позволяет стратифицировать риск для каждого пациента индивидуально, которое в итоге будет определять тип и частоту контрольных обследований в дальнейшем. Необходимо отметить, что если у пациента не выполнялась регионарная лимфодиссекция, стадия N должна быть классифицирована как Nx и не может быть точно установлена.

Первичная опухоль (T).

Tx – недостаточно данных для оценки первичной опухоли

T0 - опухоль в щитовидной железе не определяется

T1 – опухоль 2 см или меньше в наибольшем измерении, ограниченная тканью щитовидной железы:

T1a - опухоль до 1 см включительно

T1b – опухоль от 1 до 2 см включительно

T2 – опухоль более 2 см, но не превышает 4 см в наибольшем измерении, ограниченная тканью щитовидной железы

T3a - опухоль более 4 см в наибольшем измерении, ограниченная тканью щитовидной железы

T3b – опухоль любого размера с прорастанием в грудино-щитовидную, грудинопо-дъязычную мышцы

T4a – опухоль любого размера, распространяющаяся за капсулу ЩЖ, вовлекающая подкожные мягкие ткани, гортань, трахею, пищевод, возвратный нерв

T4b – опухоль, инфильтрирующая превертебральную фасцию, или случаи вовлечения сонной артерии или сосудов средостения

Регионарные лимфатические узлы (N).

Регионарные лимфатические узлы центральных отделов, латеральные, шейные и верхние медиастинальные.

Nx – недостаточно данных для оценки регионарных лимфатических узлов

N0 – клеток рака в регионарных лимфатических узлах нет

N1– имеется поражение регионарных лимфатических узлов метастазами.

В этом случае выделяют две подгруппы в зависимости от локализации пораженных лимфатических узлов:

N1a – поражены лимфоузлы VI группы (паратрахеальные, претрахеальные, преларингеальные (дельфийские)), или метастазы в лимфатических узлах верхнего средостения (VII группа).

N1b – поражены лимфоузлы боковой клетчатки шеи с одной, двух или контрлатеральной стороны (уровни I, II, III, IV, V), ретрофарингеальные

IA — группа подбородочных лимфатических узлов

IB — группа подчелюстных лимфатических узлов (находятся спереди и сзади от подчелюстной слюнной железы).

II – лимфатические узлы в области верхней части добавочного нерва, верхние яремные, яремно-двубрюшные лимфатические узлы,

III – средние яремные ЛУ,

IV – яремно-лопаточно-подъязычные ЛУ, нижние яремные ЛУ,

V– лимфатические узлы в области нижней части добавочного нерва, поперечно-шейные ЛУ,

VI – переднего пространства шеи — пре - и паратрахеальные ЛУ, предгортанные (дельфийские) и околотитовидные ЛУ, включающие ЛУ вдоль возвратного гортанного нерва).

VII– лимфатические узлы верхнего средостения

Отдалённые метастазы (M).

Mx – отдалённые метастазы не могут быть обнаружены

M0 – нет отдалённых метастазов

M1 – есть отдалённые метастазы

Определение стадии заболевания в группах пациентов с папиллярным и фолликулярным раком щитовидной железы (дифференцированный рак), медулярным и анапластическим раком щитовидной железы производится отдельно.

Для пациентов с дифференцированным раком щитовидной железы в возрасте до 45 лет существует только две стадии - первая и вторая. Различие между первой и второй стадией только в наличии отдаленных метастазов рака щитовидной железы (в легких, костях).

Пациенты младше 45 лет:

I стадия — опухоль любого значения T и N, нет отдаленных метастазов — M0.

II стадия — опухоль любого значения T и N, есть отдаленные метастазы — M1.

Примечание: Метастазы РЩЖ в регионарных ЛУ, выявленные в первые три месяца после первичного хирургического лечения, расцениваются как первично диагностированные.

Отдаленные метастазы РЩЖ, выявленные в первые полгода после хирургического вмешательства, приравниваются к первично установленным. Все прочие случаи обнаружения опухолевого процесса после указанных сроков расцениваются как рецидив заболевания.

Для медуллярного рака щитовидной железы (все возрастные группы)

I стадия - T1N0M0

II стадия - T2N0M0, T3N0M0

III стадия - T1, T2, T3, N1aM0

IV A стадия - T1, T2, T3, N1b, M0

IV B стадия - T4, любая N, нет отдаленных метастазов (M0)

IV C стадия - любые стадии T и N, при наличии отдаленных метастазов

Для анапластического (недифференцированного) рака щитовидной железы

Любой случай анапластического рака оценивается, как IV стадия заболевания.

IV A стадия - T4a, любая стадия N, M0

IV B стадия - T4b, любая стадия N, M0

IV C стадия – любая стадия T, любая N, M1

T_{4a} –опухоль резектабельна; T_{4b}-опухоль не резектабельна.

Используя систему классификации TNM, пациентов разделяют на три группы риска по возникновению рецидива заболевания или появлению отдалённых метастазов.

1. Группа с низким уровнем риска.

Опухоль ограничена щитовидной железой, отсутствует поражение лимфатических узлов (N0), или наличие микрометастазов в небольшом количестве (до 5) лимфатических узлов VI уровня (N1a).

2. Группа среднего уровня риска.

Первичная опухоль T3. Поражение опухолью лимфатических узлов N1a, или минимальное количество (до 5) пораженных узлов N1b.

3.Группа с высоким уровнем риска.

Первичная опухоль T4. Поражение опухолью лимфатических узлов N1b.

Наличие M1 или без метастазов.

Таблица №2 Факторы прогноза для фолликулярной карциномы

Факторы	Благоприятные	Неблагоприятные
Гистология	Фолликулярная карцинома классический вариант	Гюртлеклеточная карцинома Фолликулярный рак с инсулярным компонентом Широко инвазивный фолликулярный рак
Число очагов	Единичное узловое образование	Многофокусность карциномы
Регионарные метастазы	N0	N1
Отдалённые метастазы	M0	M1
Размеры опухоли	T1	T2-T4
Прорастание в мышцы, другие органы	Отсутствует	Имеется
Радикальность хирургического лечения	Адекватный объём операции, согласно стадии заболевания и гистологическому варианту	Нерадикально выполненное хирургическое лечение на первом этапе

Таблица №3 – Факторы прогноза для ПРЦЖ

Факторы	Благоприятные	Неблагоприятные
Гистология	Папиллярная карцинома другие варианты	Папиллярная карцинома (диффузный склерозирующий вариант, солидный вариант)
Размеры опухоли	<=1см	>1см
Число очагов	Единичное узловое образование	Многофокусность карциномы
Регионарные метастазы	N0	N1
Отдалённые метастазы	M0	M1
Прорастание в мышцы, другие органы	Отсутствует	Имеется
Возраст	Подростковый возраст	Ранний детский возраст
Радикальность хирургического лечения	Адекватный объём операции, согласно стадии заболевания и гистологическому варианту	Нерадикальность операции

МРЦЖ характеризуется агрессивным течением, что проявляется в высоком проценте метастазирования в лимфатические узлы шеи (от 60% при спорадической до 90% при наследственной форме), представлен двумя клиническими вариантами заболевания - спорадический и наследственный. Наследственный вариант характеризуется многофокусностью и билатеральностью поражения.

Недифференцированная карцинома у детей встречается в виде казуистических случаев и прогноз заболевания очень неблагоприятный.

1.6 Клиническая картина заболевания или состояния (группы заболеваний или состояний)

Клиническая картина РЦЖ у пациентов детского возраста, как правило, очень скудна. Единственными клиническими проявлениями заболевания являются деформации и асимметрии в области шеи (выявленное или визуально определяемое узловое поражение ЩЖ или увеличенные лимфатические узлы шеи). Наличие увеличенных регионарных лимфатических узлов (ЛУ) является вторым по частоте симптомом РЦЖ. Наиболее часто поражаются шейные ЛУ, расположенные по ходу сосудисто-нервного пучка. В некоторых случаях, при длительном течении заболевания, у детей появляется затруднение дыхания, что обусловлено врастанием опухоли в трахею. В других наблюдениях метастатическое поражение легочной ткани при диссеминации процесса может привести к развитию дыхательной недостаточности. Прорастание опухолью возвратного нерва может вызывать изменения голоса от его осиплости до афонии (чрезвычайно редкое проявление заболевания). Метастатическое поражение регионарных ЛУ шеи отмечается в 84% наблюдений, в 54% из них регионарные метастазы визуально определяются раньше, чем изменения в ЩЖ.

Тактика диагностики и лечения РЦЖ аналогична тактике у взрослых, но у детей РЦЖ имеет ряд существенных отличий. У детей и подростков не бывает клинически латентных карцином ЩЖ, так как в этом возрасте злокачественная опухоль ЩЖ, даже очень малого размера, потенциально опасна и может давать регионарные и отдалённые метастазы. Термин «микрокарцинома ЩЖ», как опухоль с низким потенциалом агрессивности, у пациентов детского возраста не применяется. Необходимо отметить, что детский возраст как фактор, активирующий потенциал опухолевой агрессии, проявляется при любом гистологическом типе РЦЖ и риск тем выше, чем меньше возраст ребёнка. В детском и подростковом возрасте пролиферативные изменения в тканях имеют гораздо более высокую интенсивность по сравнению с взрослыми. Наибольшей активности эти процессы достигают в пубертатном возрасте в органах эндокринной системы. В это же время активно формируется и совершенствуется иммунная система растущего организма, в том числе и антиканцерогенный иммунитет. Этим реактивным физиологическим состоянием вероятно и объясняются высокие показатели частоты и обширности опухолевой диссеминации, и как следствие бурное и агрессивное течение РЦЖ в детском и подростковом возрасте. Метастазы в лёгких у детей, как правило, определяются в виде мелкоочаговой диссеминации, в связи с этим они редко выявляются рентгенологически, и в подавляющем проценте случаев диагностируются при исследовании с ^{131}I (скрытые метастазы). Метастазы у детей функционально более активны, чем у взрослых, что обеспечивает более высокую эффективность радиойодтерапии у пациентов детского и подросткового возраста. Функциональная активность клеток ПРЦЖ неодинакова в опухолях различного строения. Она выше при ПРЦЖ фолликулярного строения и ниже у клеток солидного варианта. Эти клиничко-анатомические особенности следует учитывать при планировании тактики лечения.

2. Диагностика

Критерии установления диагноза:

Окончательный диагноз и распространенность РЩЖ устанавливается после проведения планового патолого-анатомического исследования операционного материала и сцинтиграфии всего тела. Оценка распространенности опухолевого процесса осуществляется в соответствии с классификацией по системе TNM и pTNM.

Необходимо проводить дифференциальную диагностику РЩЖ, в первую очередь, с доброкачественными новообразованиями, такими как аденома и узловой зоб, с острыми и хроническими тиреоидитами. Значительно реже в ЩЖ у детей развиваются специфические стромиты, такие как туберкулез, актиномикоз, эхинококк. Регионарные метастазы РЩЖ чаще всего принимают за банальные лимфаденопатии, туберкулез, срединные и боковые кисты шеи, болезнь Ходжкина и др. Решающее значение в дифференциальной диагностике имеет цитологическое исследование пунктата узла. Вспомогательным методом диагностики при аутоиммунном тиреоидите Хашимото может быть иммунохемилюминесцентное, а также тандемное масс-спектрометрическое исследование гормонов ЩЖ.

Методы обследования пациентов детского возраста с подозрением на рак щитовидной железы:

1. Оценка субъективных ощущений пациента и сбор данных анамнеза.
2. Оценка визуальных данных.
3. Проведение физикальных методов обследования.
4. Проведение ультразвуковой диагностики щитовидной железы и лимфатических узлов шеи.
5. Определение гормонального тиреоидного профиля, определение ТТГ.
6. Проведение ТПАБ (пункция опухолевых узлов ЩЖ и изменённых ЛУ под контролем УЗТВ).
7. Исследование уровня тиреоглобулина в смыве из пунктата изменённых лимфатических узлов
8. Проведение компьютерной томографии органов грудной клетки.
9. Позитронно-эмиссионная томография.

Главными задачами обследования являются:

- 1) подтверждение (верификация) диагноза «рак щитовидной железы», желательно определение формы и варианта РЩЖ;
- 2) выявление и определение степени местного распространения опухоли и выявление регионарных метастазов);
- 3) выявление и определение степени отдаленного распространения опухоли (отдалённые метастазы).

2.1 Жалобы и анамнез

В начальном периоде заболевания жалоб пациент не предъявляет. По мере роста узлового образования в щитовидной железе у пациента появляется дискомфорт в области шеи при глотании, изменение тембра голоса, кашель, наличие пальпируемого узлового образования в проекции щитовидной железы и увеличение лимфатических узлов на шее. У пациентов подросткового периода часто на первый план выходят жалобы на недомогание, головную боль, нарушение менструального цикла у девочек, избыточный вес, что заставляет пациентов обратиться к врачу.

На начальных стадиях рак щитовидной железы может быть представлен одиночным узловым образованием плотно-эластичной консистенции, смещаемым при глотании. По мере роста опухоли и выхода за пределы капсулы органа опухолевое образование становится малоподвижным, не смещается при глотании, спаяно с окружающими мягкими тканями. Рак щитовидной железы, возникающий на фоне АИТ, особенно сложен для диагностики, т.к. ЩЖ и лимфатические узлы увеличены, что затрудняет диагностику заболевания.

Существуют варианты клинического течения, когда опухоль имеет быстрый и агрессивный рост с выходом за капсулу ЩЖ, с инфильтрацией и прорастанием окружающих тканей и обширным регионарным или отдалённым метастазированием. Чем меньше возраст ребёнка, тем более агрессивно протекает заболевание (распространение за пределы ЩЖ, активное метастазирование). Наиболее часто вовлекаются в процесс глубокие яремные ЛУ, расположенные вдоль сосудисто-нервного пучка шеи, поражение этой группы ЛУ выявляется у 98% пациентов с метастазами, отдаленные метастазы выявляются у 20-22% детей, у большинства в легких и очень редко костях. Особый интерес представляют пациенты детского возраста со скрытым РЩЖ, когда имеется небольших размеров опухолевое поражение ЩЖ, не выявленное возможными доступными методами исследований, а первым клиническим признаком служит “хроническая шейная лимфаденопатия” и причиной подобных “лимфаденопатий” может быть РЩЖ.

Анамнез дифференцированного рака щитовидной железы (ДРЩЖ).

Зачастую ребенок лечится у врачей-педиатров или врачей-детских хирургов по поводу предполагаемых шейных лимфаденитов различной этиологии и только спустя длительный период времени, составляющий порою два года и более, устанавливают диагноз первичного ракового поражения ЩЖ и метастатического поражения шейных ЛУ.

Анамнез медуллярного рака щитовидной железы (МРЩЖ).

Сбор анамнеза при подозрении на МРЩЖ проводится по схеме для ДРЩЖ с дополнительными обследованиями. Дополнительно проводится сбор анамнестических данных о наличии у ближайших родственников МРЩЖ, патологии околощитовидных желез (частые переломы костей, наличие камней в почках и др.), феохромоцитомы (случаи гипертонических кризов и инсультов в молодом возрасте); выяснение сопутствовала ли патологии ЩЖ диарея.

Сбор анамнеза: опрос родителей и пациента (если позволит возраст); учет жалоб ребенка, места жительства до появления признаков заболевания, случаев онкологических заболеваний

среди родственников, вредные воздействия на организм матери во время беременности и на ребенка, указаний на врожденный характер заболевания.

- Рекомендован всем пациентам с подозрением на злокачественное новообразования ЩЖ прием (осмотр, консультация) врача-детского онколога, врача -эндокринолога [4,5,10,16].

Уровень убедительности рекомендаций С (уровень достоверности доказательств – 5)

Комментарии: *при сборе анамнеза необходимо обратить внимание на случаи РЩЖ в семье и у ближайших родственников, случаи внезапной смерти. При осмотре и опросе пациента необходимо обратить внимание на наличие сопутствующей эндокринологической патологии, необычность внешнего вида. При расспросе родителей и пациента необходимо обратить внимание на время появления деформации шеи, скорость внешних изменений, наличие жалоб [4,5,10,16].*

2.2 Физикальное обследование

- Рекомендуется всем пациентам с подозрением на злокачественное новообразование ЩЖ проведение наружного осмотра, измерения роста, массы тела, уровня физического развития в целях оценки общего состояния пациента [4,5,10,16].

Уровень убедительности рекомендаций С (уровень достоверности доказательств – 5)

- Рекомендуется всем пациентам с подозрением на злокачественное новообразования ЩЖ провести пальпацию ЩЖ, ЛУ шеи, брюшной полости, аускультацию легких в целях оценки общего состояния пациента и первичной диагностики заболевания [4,5,10,16].

Уровень убедительности рекомендаций С (уровень достоверности доказательств – 5)

- Рекомендуется обратить внимание на наличие и выраженность нарушения голосовой функции, затруднения дыхания, глотания, одышки в покое и при физической нагрузке у всех пациентов с подозрением на злокачественное новообразования ЩЖ в целях оценки распространенности процесса [4,5,10,16].

Уровень убедительности рекомендаций С (уровень достоверности доказательств – 5)

Комментарии: *данные признаки могут свидетельствовать о выходе опухоли ЩЖ за её пределы, а также о поражении лёгочной ткани.*

2.3 Лабораторные диагностические исследования

На этапе постановки диагноза «рак щитовидной железы»:

- Рекомендуется всем пациентам с подозрением на злокачественное новообразование ЩЖ, а также перед проведением радиойодтерапии выполнить следующие исследования для уточнения общего состояния пациента и возможности проведения лечения [3–5]:
 - общий (клинический) анализ крови развернутый, с подсчетом лейкоцитарной формулы;
 - биохимический анализ крови общетерапевтический (мочевина, креатинин, общий белок, альбумин, общий билирубин, аланинаминотрансфераза, аспартатаминотрансфераза, лактатдегидрогеназа, щелочная фосфатаза, натрий, калий, хлор, фосфор, кальций общий и ионизированный);
 - общий (клинический) анализ мочи
 - исследование уровня тиреотропного гормона (ТТГ), свободного тироксина (СТ₄), тиреоглобулина, кальцитонина (при наличии узлов, подлежащих ТАБ), определение содержания антител к тиреопероксидазе в крови
 - определение антигена (HbsAg) вируса гепатита В (Hepatitis B virus) в крови, определение антигена вируса гепатита С (Hepatitis C virus), в крови определение антител классов М, G (IgM, IgG) к вирусу иммунодефицита человека ВИЧ-1 (Human immunodeficiency virus HIV 1) в крови.

Уровень убедительности рекомендаций С (уровень достоверности доказательств – 5)

Комментарии: полноценная лабораторная диагностика даёт информацию о состоянии внутренних органов. Для диагностики опухолевых заболеваний и оценки функционального состояния ЩЖ применяются иммунохемилюминесцентное, а также тандемное масс-спектрометрическое определение маркеров и уровня тиреоидных гормонов (ТТГ, свободного Т₄, уровень АТ к ТП, АТ к ТГ, ТГ). После проведения ТЭ по поводу папиллярного или фолликулярного рака отмечается нормализация уровня тиреоглобулина, при появлении рецидива и метастазов он вновь повышается.

- Рекомендуется всем пациентам с подозрением на МРЩЖ исследование уровня кальцитонина в крови (базального и стимулированного) [17].

Уровень убедительности рекомендаций С (уровень достоверности доказательств – 4)

Комментарии: стимулированный кальцитонин определяется через 2 минуты и 5 минут после введения #кальция глюконата** из расчета 0,27 мг/кг веса тела пациента [18]. Повышенный уровень кальцитонина служит маркером медуллярного рака.

2.4 Инструментальные диагностические исследования

Диагностика ДРЩЖ:

- Всем пациентам с подозрением на злокачественное новообразование ЩЖ, а также перед проведением радиойодтерапии рекомендуется выполнить ультразвуковое исследование ЩЖ,

регионарных лимфатических узлов (ЛУ) шеи, органов брюшной полости и забрюшинного пространства [5,10,19].

Уровень убедительности рекомендаций С (уровень достоверности доказательств – 5)

Комментарий: УЗИ – является основным методом количественной и качественной оценки изменений в ЩЖ. Метод позволяет оценить локализацию, размеры, структуру, количество очагов (узлов) в ЩЖ, характер кровоснабжения узла, наличие кальцинатов. Оценивается целостность капсулы узла и самой ЩЖ, связь опухоли с гортанью, трахеей. При осмотре лимфатического коллектора шеи проводится детальный анализ всех групп ЛУ шеи, оценивается структура ЛУ, наличие или отсутствие включений, связь с сосудами и окружающими тканями. Для оценки плотности опухолевого образования щитовидной железы выполняется ультразвуковая эластография в режиме реального времени.

Для классификации узлов щитовидной железы и стратификации риска злокачественности Horvath et Al. (2011) предложена специально разработанная программа TI-RADS (thyroid image reporting data system). Эта классификация отражает риск злокачественности узлового образования щитовидной железы, выраженный в процентах (табл.4).

Классификация TI-RADS

Категории по TI-RADS	Ультразвуковой тип узла	Вероятность злокачественности %	Рекомендации
TI-RADS 1	Норма	0%	-
TI-RADS 2	Коллоидный зоб, Коллоидный зоб 2 типа, Псевдоузел Хашимото 1 типа, Подострый тиреоидит	0%	Наблюдение
TI-RADS 3	Коллоидный зоб 3 типа, Псевдоузел Хашимото 2 типа, Коллоидный узел 4 типа, Кистозный узел	0-10%	Наблюдение, ТПАБ
TI-RADS 4a	Подозрение на рак	10-30%	ТПАБ
TI-RADS 4b	Злокачественный тип узла	90%	ТПАБ
TI-RADS 5	Узел, злокачественность которого доказана ранее	100%	ТПАБ

Использование TI-RADS способствует чёткому определению степени риска развития рака щитовидной железы в выявленных узлах и показаний к проведению тонкоигольной аспирационной биопсии для определения целесообразности хирургического вмешательства. [27].

При УЗИ брюшной полости и забрюшинного пространства обязательно оценивается печень, поджелудочная железа, надпочечники (исключение феохромоцитомы), яичники у девочек, при необходимости, проводится исследование яичек у мальчиков. При диагностике МРЩЖ обязательно выполняется УЗИ надпочечников.

- Рекомендуется всем пациентам с подозрением на злокачественное новообразование ЩЖ, а также перед проведением радиойодтерапии выполнить КТ органов грудной клетки для исключения метастатического поражения легких [5,20].

Уровень убедительности рекомендаций С (уровень достоверности доказательств – 5)

- Рекомендуется при подозрении на врастание опухоли в трахею, пищевод, загрудинном расположении опухоли или опухолевом поражении лимфатических узлов верхнего средостения выполнить КТ и/или МРТ органов шеи с внутривенным контрастированием для определения распространенности опухолевого поражения [2,5,10,16,21].

Уровень убедительности рекомендаций С (уровень достоверности доказательств – 5)

Комментарии: МРТ позволяет получить точную оценку местной и регионарной распространённости опухолевого процесса. С помощью МРТ можно определить объёмное образование в щитовидной железе размером от 1-2мм, оценить его контуры, наличие капсулы, определить прорастание опухоли в окружающие органы (гортань, трахею, пищевод, отношение опухоли к магистральным сосудам шеи и верхнего средостения). МРТ позволяет выявить метастатическое поражение ретротрахеальных узлов, лимфатических узлов верхнего средостения.

- Рекомендуется пациентам с неясными данными УЗИ или с признаками вовлечения органов брюшной полости и забрюшинного пространства по данным УЗИ выполнение МРТ брюшной полости для исключения поражения органов брюшной полости и забрюшинного пространства [2,4,5,10,16,21,22].

Уровень убедительности рекомендаций С (уровень достоверности доказательств – 5)

- Рекомендуется пациентам с подозрением на злокачественное новообразование ЩЖ, а также перед проведением радиойодтерапии выполнить сцинтиграфию щитовидной железы и лимфатических узлов шеи [5,11,23,24].

Уровень убедительности рекомендаций С (уровень достоверности доказательств – 5)

Комментарии: метод сцинтиграфии основан на различиях в поглощении радионуклидов опухолевой и здоровой тканью щитовидной железы, он позволяет определить распространённость опухолевого процесса. В подавляющем проценте случаев рак щитовидной железы визуализируется как «холодный» узел. Сцинтиграфия показана при определении причин тиреотоксикоза с наличием узла в щитовидной железе для исключения автономии, которая встречается также при РЩЖ.

Сцинтиграфия с I^{131} и I^{123} используется для оценки радикальности проведённого хирургического лечения и в случае подозрения на рецидив заболевания.

- Рекомендуется при медуллярном и анапластическом РЩЖ выполнить сцинтиграфию костей всего тела для исключения или подтверждения метастатического поражения [25,26].

Уровень убедительности рекомендаций С (уровень достоверности доказательств – 5)

- Рекомендуется всем пациентам с подозрением на РЩЖ и с установленным диагнозом при нарушении фонации, затруднении дыхания выполнить ларингоскопию для исключения пареза или паралича голосовых складок, оценки объема движения надгортанника [2,5,10,16].

Уровень убедительности рекомендаций С (уровень достоверности доказательств – 5)

Комментарии: *при нарушении фонации, затруднении дыхания обязательно проведение ларингоскопии, обнаруживающей в ряде случаев вовлечение в процесс возвратного нерва или повреждение его во время предыдущих операций, врастание опухоли в стенку трахеи. При подозрении на врастание опухоли в стенку трахеи или пищевода показано применение трахеоскопии и эзофагоскопии.*

- Рекомендуется в случае подозрения на рецидив при медуллярном и дифференцированном раке выполнить позитронную эмиссионную томографию всего тела, совмещенную с компьютерной томографией, с туморотропными РФП [27–30].

Уровень убедительности рекомендаций С (уровень достоверности доказательств – 5)

Комментарии: *основным показанием к проведению ПЭТ является рост уровня тиреоглобулина в динамике при отсутствии накопления по данным сцинтиграфии с I^{131} .*

- Пациентам, у которых МРЩЖ представлен в сочетании с синдромом МЭН 2Б (см. раздел 1.2 данных рекомендаций), рекомендуется выполнение колоноскопии для исключения невриноом слизистой оболочки [31].

Уровень убедительности рекомендаций С (уровень достоверности доказательств – 5)

2.5 Иные диагностические исследования

- Рекомендован всем пациентам с РЩЖ при подозрении на наследственную форму заболевания, а также всем пациентам с МРЩЖ прием (осмотр, консультация) врача-генетика при подозрении на наследственную природу заболевания и проведение молекулярно-генетических исследований мутаций в гене *Ret* в крови, молекулярно-генетическое исследование мутации V600 BRAF, p53 для уточнения патогенеза заболевания [4,5,16].

Уровень убедительности рекомендаций С (уровень достоверности доказательств – 5)

Комментарии: *молекулярно-генетическое исследование должно быть обязательно выполнено при подозрении на наследственную природу заболевания. Особенно это важно при подозрении на семейную форму МРЩЖ, и тогда генетическая диагностика проводится не только пациенту, но и всем членам его семьи (его братьям, сестрам и родителям). Необходимо помнить о редких семейных вариантах папиллярного рака щитовидной железы, синдроме*

Гарнера, синдроме Коудена [4,5,16]. Скрининговое обследование родственников пациентов с МРЩЖ, с использованием одних клинических методов, позволяет выявить уже манифестировавшие случаи заболевания. Скрининг с использованием молекулярно-биологического исследования позволяет выявлять носителей *Ret* мутаций [32].

- Рекомендуется всем пациентам с подозрением на злокачественное образование ЩЖ выполнить пункцию щитовидной железы с последующим цитологическим исследованием микропрепарата тонкоигольной аспирационной биопсии для постановки цитологического диагноза, [3–5,33,34].

Уровень убедительности рекомендаций А (уровень достоверности доказательств – 1)

Комментарии: Обязательным методом диагностики является подтверждение злокачественности процесса методом ТПАБ с последующим цитологическим исследованием аспирата узла(ов) ЩЖ и увеличенных ЛУ шеи.

На цитологическом исследовании базируется клинический диагноз.

Результаты цитологического исследования классифицируются в соответствии с –Bethesda System for Reporting Thyroid Cytology [35–38].

В последней версии классификации выделяют 6 диагностических категорий (табл.3).

Диагностическая категория	Характеристика цитологического материала	Вероятность злокачественности, %	Рекомендации
I	Неинформативный материал	1-4	Повторная ТПАБ под УЗИ контролем
II	Доброкачественное образование	0-3	Наблюдение
III	Атипия неопределённого значения, фолликулярное поражение неопределённого значения	5-15	Повторная ТПАБ под УЗИ контролем
IV	Фолликулярная неоплазия или подозрение на фолликулярную неоплазию	15-30	Гемитиреоидэктомия
V	Подозрение на злокачественное образование	60-75	Гемитиреоидэктомия
VI	Злокачественное новообразование	97-99	Тиреоидэктомия

При неопределённом цитологическом заключении, несоответствующему клиническим данным, необходимо повторить ТАБ. Показаниями к повторному цитологическому исследованию будет являться изменение структуры узла в процессе динамического наблюдения, которое необходимо проводить не реже, чем 1 раз в 3 месяца [36].

- Рекомендуется пациентам при подозрении на опухолевое поражение лимфатического узла выполнить пункцию лимфатического узла под контролем ультразвукового исследования с последующим исследованием уровня тиреоглобулина в смыве из иглы для уточнения распространенности опухолевого процесса [3].

Уровень убедительности рекомендаций С (уровень достоверности доказательств – 5)

Комментарии: исследование пунктата из лимфатического узла на тиреоглобулин позволит сделать заключение о метастатическом поражении лимфатического узла.

- Рекомендовано всем пациентам с подозрением на злокачественное новообразование ЩЖ выполнить патолого-анатомическое исследование биопсийного (операционного) материала тканей щитовидной железы и лимфоузлов для верификации диагноза [2,4,5,16].

Уровень убедительности рекомендаций С (уровень достоверности доказательств – 5)

Комментарии: плановое гистологическое заключение должно включать: а) макроскопическое описание материала (размеры удаленной железы, плотность, цвет, наличие капсулы у них; участки звездчатого втяжения и др. особенности железы необходимо отметить); б) микроскопическое исследование всех узловатых образований: описание гистологического типа строения (папиллярный, фолликулярный, трабекулярный, альвеолярный, солидный, сочетание разных типов (обратить внимание на наличие псаммомных телец), кальцификатов, фокусы некроза, склероза, плоскоклеточную метаплазию, лимфоплазмочитарную инфильтрацию); описание пролиферирующих клеток (размеры, форма, тинкториальные свойства цитоплазмы: светлая, «пустая», оксифильная, зернистая. Характеристика ядер с описанием их размеров, формы, контуров, состояния хроматина. Наличие внутриядерных цитоплазматических включений, ядрышка, расположенной по длинной оси ядра бороздки митотической активности); описание капсулы узла, очагов периферического склероза. Необходимо отметить степень выраженности инвазии капсулы от микроинвазии до выхода опухоли за пределы капсулы узла или железы, обратить внимание на васкулярную инвазию, имея в виду сосуды в/или вне капсулы узла; при исследовании ткани ЩЖ, окружающей узел, обратить внимание на наличие очагов опухолевого роста, лимфоплазмочитарную инфильтрацию; описание состояния ЛУ (метастаз, гиперплазия лимфоидной ткани) [2,4,5,16].

При выполнении биопсии и/или хирургического вмешательства в условиях непрофильной медицинской организации целесообразно выполнить повторное патолого-анатомическое биопсийного (операционного) материала врачом-патологоанатомом в профильной медицинской организации.

3. Лечение

Методами лечения РЩЖ у пациентов детского возраста, являются: хирургический, лучевой (радиоiodтерапия и дистанционная лучевая терапия), лекарственный и их комбинация.

Цель лечения: полное выздоровление.

Показания к госпитализации: проведение хирургического лечения

Основным методом лечения РЩЖ, у пациентов детского возраста, является хирургический.

3.1. Хирургическое лечение

Хирургическое вмешательство у пациентов детского возраста при раке щитовидной железы должно быть радикальным, но в то же время максимально органосохраняющим, по отношению к другим жизненно важным анатомическим структурам. Для этой цели каждое медицинское учреждение, в котором выполняются операции на щитовидной железе и регионарном коллекторе шеи у детей, должно располагать аппаратурой для нейромониторинга.

Перед проведением хирургического лечения необходимо получить:

1. *Согласие родителей (законных опекунов) на проведение хирургического лечения или самого пациента, при достижении ребенком возраста 15 лет.*
2. *Заключение врача-онколога и/или врача-эндокринолога о наличии у пациента диагноза «рак щитовидной железы» или «подозрение на рак щитовидной железы».*
3. *Отсутствие хронических заболеваний в стадии декомпенсации, тяжелых органических дисфункций.*
4. *Отсутствие признаков течения тяжелой инфекции.*
5. *Отрицательный тест на беременность у девушек старше 12 лет.*
6. *Отсутствие аллергической реакции на препараты для местной анестезии и общего наркоза.*

Показаниями к проведению хирургического лечения при ДРЩЖ являются:

1. *IV, V и VI категории цитологического заключения по международной цитологической классификации (фолликулярная неоплазия, или подозрение на фолликулярную неоплазию, подозрение на злокачественное образование, злокачественное новообразование (Bethesda Thyroid Classification Cytology, 2009 г.);*
2. *наличие метастатического поражения лимфатического узла шеи при диагностической пункции,*
3. *наличие отдалённых метастазов рака щитовидной железы*

Подход к решению вопроса об объеме хирургического вмешательства на ЩЖ зависит от морфологического строения опухоли (форма и вариант РЩЖ), стадии заболевания, локализации и количества узлов в ЩЖ. Все операции на ЩЖ проводятся экстракапсулярно. Минимальным объемом вмешательства следует считать гемитиреоидэктомию (ГТЭ) с резекцией перешейка [3–5,13,29,32,36,39].

Возможность для проведения операции у детей в объеме меньшем, чем ТЭ – это ПРЩЖ диаметром < 1 см и классифицированный, как однофокусный (pT1N0M0), а также ФРЩЖ Ст. T1- T3a N0M0. Если диаметр первичного очага при ПРЩЖ превышает 1,0 см, но выявлена многофокусная опухоль или до операции обнаружены метастазы, то необходимо сразу же производить ТЭ. После ТЭ вторичные поражения легко могут быть выявлены при измерении количества ТГ, при этом подходе риск рецидива низок и редко превышает 3-4 %. При этом становится возможным проведение радиойодтерапии, а также возможность контроля за появлением рецидива или метастазов опухоли на фоне супрессивной гормональной терапии. Риск смерти от РЩЖ при данной тактике может быть уменьшен до 1-2 % и степень серьезных осложнений до 1-2 %. В результате наблюдения была отмечена 100 % 15-и летняя выживаемость после ТЭ у пациентов с инвазивным ПРЩЖ против 74,2 % при меньшем объеме операции. Еще одним аргументом в пользу ТЭ является возможность лечения ¹³¹I.

Недооценка регионарной метастатической диссеминации РЩЖ приводит к нерадикальности хирургического лечения, высокой частоте рецидива и прогрессирования. Объем хирургического вмешательства на лимфатическом коллекторе шеи зависит от морфологии опухоли ЩЖ и распространенности метастатического процесса. Так, при ПРЩЖ у пациентов детского возраста наблюдается очень частое регионарное метастазирование, поэтому необходимо обязательно у всех пациентов удалять превентивно центральную (паратрахеальную, претрахеальную и преларингеальную) клетчатку шеи с ЛУ. Удаление других групп ЛУ необходимо выполнять, основываясь на результатах предоперационного обследования, ревизии лимфатического коллектора шеи во время операции, с возможным морфологическим исследованием (цитологическим и гистологическим). В процессе операции определяется объем вмешательства- от центральной лимфодиссекции (VI уровень) до боковой лимфодиссекции (удаление II – VI уровней) и/или удаление других уровней лимфатических узлов (I, VII) с одной или с обеих сторон. При ФРЩЖ у пациентов детского возраста удаление ЛУ и клетчатки шеи необходимо проводить только при доказанном метастатическом поражении [42]. Превентивное удаление не проводится ввиду очень редкого метастазирования в ЛУ шеи. При МРЩЖ – подход к объему вмешательств на регионарном коллекторе аналогичен ПРЩЖ. Часть хирургов рекомендует проводить превентивное иссечение ЛУ и клетчатки шеи с обеих сторон при наследственных формах МРЩЖ, особенно связанных с синдромом МЭН.

На интраоперационном этапе, при отсутствии дооперационной гистологической верификации, для уточнения формы РЩЖ оперирующий врач-хирург должен:

- изучить удаленный макропрепарат для выявления наличия или отсутствия собственной капсулы у опухолевого узла, прорастания опухолью собственной капсулы, капсулы ЩЖ,

окружающих тканей, а также определить наличие или отсутствие дополнительных очагов опухолевого роста в ткани железы и ЛУ шеи;

- произвести маркировку опухолей: отметить их количество, размеры и топографию;
- направить материал на срочное патолого-анатомическое исследование.
- Рекомендовано выполнить интраоперационное патолого-анатомическое исследование операционного материала до завершения оперативного вмешательства, при отсутствии точного патолого-анатомического заключения до операции [3,4,19,29,40].

Уровень убедительности рекомендаций С (уровень достоверности доказательств – 5)

Комментарии: на первом этапе на стороне поражения проводится гемитиреоидэктомия с резекцией перешейка, биопсия ЛУ при подозрении на метастатическое поражение, материал направляется на срочное гистологическое исследование. В случае подтверждения диагноза РЩЖ (при размерах патологического образования > 1 см) объём операции расширяется до ТЭ с удалением центральной лимфодиссекцией (VI уровень). Показаниями к проведению интраоперационного гистологического исследования могут быть: подозрение на РЩЖ по данным цитологического либо клинического исследования, неопределённое цитологическое заключение «фолликулярная опухоль, а также интраоперационно подозрение на поражение лимфатических узлов. Чувствительность методики колеблется от 32 до 92%, специфичность – от 97 до 100%, точность – от 87 до 97%. Эффективность исследования во многом зависит от опыта морфологов в интерпретации результатов исследования. Кроме того, эффективность исследования сильно различается при диагностике различных гистологических вариантов рака. Чувствительность срочного гистологического исследования (СГИ) в выявлении классического варианта ПРЩЖ достигает 94-98%, инкапсулированная форма фолликулярного варианта ПРЩЖ и ФРЩЖ могут быть выявлены в 26-55% [3,5].

- Рекомендовано пациентам с ПРЩЖ или ФРЩЖ, выполнять хирургическое лечение в зависимости от морфологического строения опухоли и от распространённости опухолевого процесса [3,4,41,42].

Уровень убедительности рекомендаций С (уровень достоверности доказательств – 4)

Комментарий: пациентам с солитарной папиллярной карциномой размером не более 1 см (стадия T1aN0M0) требуется выполнение экстрафасциальной гемитиреоидэктомии с удалением перешейка, удалением паратрахеальной, претрахеальной и преларингеальной групп лимфатических узлов со стороны поражения (VI уровень) [43].

Пациентам с папиллярной карциномой стадии от T1a до T3a N1aM0 показано выполнение экстрафасциальной тиреоидэктомии с удалением лимфатических узлов VI- уровня, от T1a до T4 с категорией N1 в требуется выполнение экстрафасциальной тиреоидэктомии с удалением лимфатических узлов с I по VI уровни (боковая лимфодиссекция) с одной или двух сторон в зависимости от распространённости поражения [44].

При фолликулярной карциноме без признаков инвазии по данным предоперационного УЗИ исследования (стадия T1N0M0 – T3aN0M0, TNM 2017 г.) показано выполнение

экстрафасциальной гемитиреоидэктомии с удалением перешейка, при поражении лимфатических узлов N1a показано выполнение экстрафасциальной тиреоидэктомии с удалением лимфатических узлов VI- уровня [44–51].

При категории N1b должна выполняться экстрафасциальная тиреоидэктомия с удалением лимфатических узлов с I по VII уровни в зависимости от распространённости поражения.

При отсутствии клинических или эхографических признаков метастатического поражения ЛУ вмешательство на лимфоколлекторе выполняется только на VI уровне на стороне поражения. При любой другой распространённости ДРЦЖ, проводится ТЭ с удалением ЛУ центральной зоны шеи (VI уровень: преларингеальных, претрахеальных и паратрахеальных ЛУ и VII уровень: ЛУ передневерхнего средостения при поражении). Это делает возможным, после хирургического вмешательства, выполнение абляции ^{131}I и последующего адекватного мониторинга заболевания.

При выявлении метастазов в ЛУ бокового коллектора шеи дополнительно выполняется боковая лимфодиссекция шеи с обязательным удалением лимфатических узлов с II по VI уровни на стороне поражения или с двух сторон (по показаниям) При этом следует уделить особое внимание к выделению и сохранению добавочного нерва [30,50,51].

При операции на ЩЖ особое внимание уделяется сохранению целостности гортанных нервов, которое контролируется нейромонитором в процессе выделения щитовидной железы и иссечения метастазов, а также фиксируется их целостность и функциональность по окончании операции. Обязателен контроль и сохранение околощитовидных желез. После удаления ЩЖ проводят тщательную ревизию ее задне-боковых поверхностей. При обнаружении удаленных околощитовидных желез их измельчают и имплантируют в мышцы шеи.

Прорастание опухолью трахеи и пищевода у пациентов детского возраста наблюдается редко. Однако с учетом возможности возникновения угрожающих жизни осложнений и ограниченных возможностей нехирургических методов лечения, в данных ситуациях при отсутствии признаков отдаленных метастазов необходимо выполнять хирургическую резекцию. Показание к операции должно учитывать не только техническую возможность удаления опухоли, но и общее состояние пациента. В зависимости от распространённости инвазии хирургическая стратегия может варьировать от «окончатой» резекции трахеи до комплексных ларинготрахеальных и эзофагеальных резекций. У пациентов детского возраста более целесообразно проведение поверхностного удаления опухоли на гортани и трахее с минимальным оставлением опухоли на поверхности («плоскостная» резекция), при наличии отдалённого метастазирования, с учётом возможности проведения в дальнейшем радиойодтерапии [16,28,37,52–55].

Нерадикальным хирургическим лечением признано считать операции, выполненные без учёта местной и регионарной распространённости опухолевого процесса или без соблюдения принципов абластики. В случае выполнения нерадикальной операции вторым этапом пациенту должна выполняться повторная операция с целью полного удаления оставшейся ткани ЩЖ,

регионарных и отдаленных метастазов. Следует учитывать такие факторы как опухоль размером более 1 см, многофокусное поражение щитовидной железы, экстращитовидное распространение опухоли и/или наличия сосудистой инвазии, наличие локальных или отдаленных метастазов, радиационного облучения области шеи в анамнезе у пациентов со второй опухолью, неблагоприятный гистологический вариант карциномы. В случае размера первичной опухоли, превышающей 10 мм в диаметре, инвазии капсулы опухолевого узла и/или наличия поражённых лимфатических узлов, диагностированных в результате послеоперационного гистологического исследования, должно быть принято решение о выполнении повторной операции в объеме ТЭ.

Повторные хирургические вмешательства на шее могут выполняться в следующих случаях:

- если после операции по поводу предполагаемых доброкачественных новообразований ЩЖ при гистологическом исследовании (после парафиновой проводки) установлен РЩЖ, а объем выполненного хирургического лечения не соответствовал приведенным выше критериям;
- при рецидиве РЩЖ в оставшейся щитовидной ткани (показана ТЭ с удалением лимфатических узлов VI уровня);
- при рецидиве метастазов в ЛУ шеи (показано удаление пораженных ЛУ вместе с клетчаткой и оставшейся тканью ЩЖ) [3,4,43,48,53].

Повторная операция не выполняется: при папиллярном РЩЖ, если размер опухоли не превышал 10 мм и по данным морфологического исследования она была представлена единичным фокусом, окружена капсулой на всем протяжении, а также при отсутствии данных за наличие регионарных и/или отдаленных метастазов; при ФРЩЖ с минимально выраженными инвазивными свойствами (стадии T1a-T3aN0M0) [53,56].

- Пациентам с ДРЩЖ после выполнения ТЭ с центральной лимфодиссекцией рекомендовано в послеоперационном периоде определение уровня паратгормона и кальция. При выявлении патологических уровней в целях профилактики развития гипокальциемических судорог назначать альфакальцидол** (аналог витамина Д3) вместе с препаратами кальция (А12А по классификации АТХ) (см. раздел 7.1 – осложнения хирургического лечения) [57].

Уровень убедительности рекомендаций В (уровень достоверности доказательств – 3)

3.2. Консервативное лечение

- Пациентам с ДРЩЖ с йод-негативными метастазами, которым не может быть проведено оперативное лечение, рекомендовано проведение консервативного лечения #сорафенибом** 200 мг/сут с паллиативной целью [58,59].

Уровень убедительности рекомендаций С (уровень достоверности доказательств – 4)

Комментарий: согласно статистике, примерно у 10-15% пациентов с ДРЩЖ, получающих терапию ¹³¹I, развивается резистентность к данному виду лечения, что, в дальнейшем,

ведет к ухудшению прогноза в отношении выживаемости. Резистентность может отмечаться изначально либо развивается в процессе лечения. Практика показала, что эффект от проведения химиотерапии, облучения, биотерапии, использования производных ретиноидов у таких пациентов практически отсутствует.

Сегодня речь идет об обязательном применении таргетной терапии – генно-ориентированной и молекулярно-ориентированной, которая блокирует пути онкогенной пролиферации и прогрессирования и, кроме того, может восстанавливать способность клетки к накоплению ¹³¹I. В настоящее время единственным препаратом, который рекомендован управлением по санитарному надзору за качеством пищевых продуктов и медикаментов США (Food and Drug Administration) в качестве препарата выбора при неэффективности радиойодтерапии, является ингибитор протеинкиназы (L01XE по классификации АТХ) #сорафениб**. Для того, чтобы назначить таргетную терапию, необходимо заключение эксперта в онкологии и радиологии. Врачи-радиологи и врачи-детские онкологи должны выработать четкий свод критериев, когда пациента нужно перевести на лечение сорафенибом**. В исследовании 3-й фазы применения сорафениба** при высокодифференцированном РЩЖ, резистентном к радиойодтерапии, было обнаружено значительное увеличение выживаемости без прогрессирования в группе пациентов, получавших сорафениб** – почти в 2 раза. Сорафениб** ингибирует множество киназ (Raf, VEGFR-1, VEGFR-2, VEGFR-3, PDGFR-B, KIT, FLT-3 и RET), которые, как считается, участвуют в регуляции, как пролиферации (деления) клеток, так и ангиогенеза (развития кровеносных сосудов) – двух важных процессов, которые способствуют росту раковой опухоли.

- Пациентам с МРЩЖ с отдаленными метастазами, которым не может быть проведено оперативное лечение, рекомендовано проведение консервативного лечения #вандетанибом** 100-300 мг/м²/сут непрерывно с паллиативной целью [60].

Уровень убедительности рекомендаций С (уровень достоверности доказательств – 4)

Комментарий: #вандетаниб** - ингибитор протеинкиназы (L01XE по классификации АТХ) с активностью относительно VEGFR (преимущественно VEGFR-2) и EGFR, а также протоонкогена Ret.

3.3 Лечение медуллярного рака

- Детям и подросткам с МРЩЖ рекомендовано оперативное лечение [61–63]

Уровень убедительности рекомендаций С (уровень достоверности доказательств – 5)

Комментарий: стандартной операцией при МРЩЖ у детей и подростков, любых размеров опухоли, является только ТЭ, которая дополняется центральной лимфодиссекцией или боковой лимфодиссекцией шеи с обязательным удалением лимфатических узлов с II по VI уровни на стороне поражения или с двух сторон (по показаниям). При семейных формах МРЩЖ, во всех

случаях, выполняется ТЭ с лимфодиссекцией центральной клетчатки шеи и боковой лимфодиссекцией шеи с обязательным удалением лимфатических узлов с II по VI уровни на стороне поражения или с двух сторон. Во время операции производится ревизия околощитовидных желез и при обнаружении аденом выполняется их удаление. При диагностике сопутствующей феохромоцитомы на первом этапе выполняется ее удаление, а на втором этапе - хирургическое лечение МРЦЖ.

- Пациентам с МРЦЖ после выполнения ТЭ с центральной лимфодиссекцией рекомендовано в послеоперационном периоде определение уровня паратгормона и кальция. При выявлении патологических уровней в целях профилактики развития гипокальциемических судорог назначать альфакальцидол** (аналог витамина Д3) вместе с препаратами кальция (А12А по классификации АТХ) (см. раздел 7.1 – осложнения хирургического лечения) [57].

Уровень убедительности рекомендаций В (уровень достоверности доказательств – 3)

- Детям и подросткам с МРЦЖ в неоперабельных случаях рекомендовано проведение лучевой терапии СОД 60 Гр на область первичного очага. СОД 40 Гр на зоны регионарного метастазирования [62–64]

Уровень убедительности рекомендаций С (уровень достоверности доказательств – 5)

- Детям и подросткам с МРЦЖ после проведенного лечения рекомендовано пожизненное назначение заместительной терапии левотироксином натрия**[65].

Уровень убедительности рекомендаций С (уровень достоверности доказательств – 5)

- Всем детям, у которых выявлена мутация гена *Ret* на доклинической стадии заболевания, на основе детального медико-генетического консультирования семей с риском развития синдрома МЭН, рекомендуется профилактическая тиреоидэктомия [51,62].

Уровень убедительности рекомендаций С (уровень достоверности доказательств – 5)

Комментарий:

Таблица 5 – Группы клинического риска агрессивности клинического течения и рекомендуемые сроки превентивного лечения наследственного МРЦЖ [66]

Клинический риск	Мутации в кодоне гена <i>Ret</i>	Рекомендуемый возраст превентивной тиреоидэктомии
Высокий	922, 918, 883	1-6 месяцев
Средний	634, 620, 618, 611	до 5 лет
Низкий	891, 804, 790, 791, 768, 609	5-10 лет

В 2009 году Американская тиреологическая ассоциация (АТА) опубликовала новые рекомендации по проведению профилактических ТЭ у носителей герминальных RET мутаций [63]. АТА предложила подразделить все типы мутаций на 4 уровня (А, В, С и D), а также дополнила вновь выявленными мутациями и внесла в отдельный уровень мутации в 634 кодоне,

заслуживающие особого внимания, в силу агрессивности МРЦЖ и высокой частоты сочетания МРЦЖ с феохромоцитомой и гиперпаратиреозом (таблица 6).

Таблица 6 – Рекомендации по срокам проведения профилактической тиреоидэктомии [63]

Риск агрессивности МРЦЖ (уровни АТА)	Мутации	Сроки проведения профилактической ТЭ
D (самый высокий)	V804M+E805K, V804M+S904C, A883F, M918T, V804M+Y806C,	Как можно скорее, в первый год жизни
C	C634R/G/F/S/W/Y	До 5 лет
B	C609F/R/G/S/T, C611R/G/S/W/F/Y, C618R/G/F/S/Y, C620R/G/S/W/F/Y, C630R/F/S/Y, D631/Y, 633/9 base pair duplication, 634/12 base pair duplication, V804M+V778I	До 5-летнего возраста, возможно позже*
A	R321G, 531/9 base pair duplication, 532 duplication, C515S, G533C, R600Q, K603E, Y606C, 635/insertion ELCR+T636P, S649L, K666E, E768D, N777S, L790F, Y791F, V804L/M, G819K, R833C, R844Q, R866W, S891A, R912P	Можно провести после 5 лет*

*при следующих условиях: нормальный уровень базального и стимулированного кальцитонина, нет изменений структуры ЩЖ при УЗИ, низкая пенетрантность и неагрессивное течение МРЦЖ у других членов семьи

Согласно рекомендациям АТА, профилактическую ТЭ предлагалось проводить всем носителям герминальной Ret мутации, кроме некоторых случаев, относящихся к уровню АТА-А с низкой пенетрантностью и неагрессивным течением МРЦЖ, отсутствием в семье летальных исходов от МРЦЖ. В целом вопрос состоял не в том, проводить или не проводить профилактическую ТЭ, а когда ее проводить. Стратегия выбора оптимального срока проведения ТЭ основана на анализе следующих факторов: минимальный возраст возникновения метастатического МРЦЖ при данном типе мутации (по данным литературы), наиболее ожидаемый возраст проявления МРЦЖ, уровень базального и стимулированного кальцитонина, данные УЗИ органов шеи, семейные особенности МРЦЖ и комбинация этих факторов. Доводом в пользу ранней ТЭ (до предполагаемого метастатического поражения) должна рассматриваться возможность радикального лечения в меньшем объеме, без проведения лимфодиссекции, увеличивающей количество хирургических осложнений. Преимуществом отсроченной ТЭ является лечение детей старшего возраста и взрослых, что технически представляет менее сложную задачу. Проведение лимфодиссекции рекомендовано в случае выявления метастазов в ЛУ шеи, а также при размере первичной опухоли более 5 мм и уровне ТКТ выше 40 пг/мл. Позже во многих странах, включая Россию, были разработаны свои рекомендации по ведению носителей герминальной Ret мутации. Большинство из них согласуются с рекомендациями АТА (2009), варьируя незначительно и детализируя некоторые моменты, касающиеся лимфодиссекций, порогового уровня ТКТ для принятия решения и возраста проведения ТЭ (ВТА, ESES) [51,67]. Особую позицию занимает Европейская тиреологическая ассоциация (ЕТА, 2012), которая предлагает всем пациентам с выявленной мутацией определять уровень кальцитонина (базального и/или стимулированного в

зависимости от уровня по классификации АТА), и только при его повышении проводить ТЭ. Исключение составляют некоторые случаи синдрома МЭН 2В с нормальным уровнем кальцитонина, когда ТЭ проводится раньше. При уровне кальцитонина выше 30-60 пг/мл ТЭ рекомендовано дополнять центральной лимфодиссекцией [68]. Рекомендации Российской ассоциации эндокринологов (2013) также согласуются с АТА по срокам проведения профилактической ТЭ и лимфодиссекции [62].

Таблица 7 – Сводная таблица. Рекомендации по проведению профилактической тиреоидэктомии, лимфодиссекции и определению кальцитонина

	Возраст профилактической ТЭ	Лимфодиссекция	ТКТ
European Society of Endocrine Surgeons (ESES), 2013 [51]	ATA-D – как можно раньше, до 1 года ATA-C – в 2-4 года ATA-B – до 6 лет ATA-A – до 10 лет	ATA-D – у детей старше 1 года При отсроченной ТЭ При повышении ТКТ	При выборе отсроченной ТЭ (в семье с неагрессивным МРЦЖ)
British Thyroid Association (BTA), 2014 [67]	ATA-D – до 6 мес ATA-C – до 5 лет В остальных случаях может быть отсрочена, по критериям АТА	При повышении ТКТ выше 20 пг/мл, в некоторых случаях выше 31 пг/мл, 60 пг/мл, 90 пг/мл	Для принятия решения о лимфодиссекции и в случае отсроченной ТЭ
European Thyroid Association (ETA), 2012 [68]	При ТКТ выше порогового уровня	При повышении ТКТ >30-60 пг/мл	Во всех случаях
Российская ассоциация эндокринологов Национальные клинические рекомендации по диагностике и лечению медуллярного рака щитовидной железы, 2013 [62]	Рекомендации АТА 2009	При уровне АТА-D и АТА-C в случае повышения ТКТ >40 пг/мл и/или размера опухоли ЩЖ > 5 мм при УЗИ	Всем

В 2015 году АТА представила обновленные рекомендации по стратификации уровней мутаций и срокам проведения ТЭ [69]. В новой редакции вновь предложено 3 уровня агрессивности МРЦЖ (самый высокий – HST= Highest, высокий – H=High и умеренный – MOD=Moderate). Изменилось положение некоторых мутаций в классификации и рекомендации по ведению МРЦЖ умеренного риска (таблица 8). Лимфодиссекция при уровне АТА-HST в отсутствие явных метастазов рекомендована только в случае возможности сохранения околощитовидных желез, при уровне АТА-H – при ТКТ выше 40 пг/мл.

Таблица 8 – Новые рекомендации АТА по проведению профилактической ТЭ [69]

Риск агрессивности МРЦЖ	Мутации	Рекомендации по ведению МРЦЖ
HST= Highest	M918T	ТЭ в первый год жизни, (лучше в первые месяцы жизни)
H=High	C634R/G/F/S/W/Y A883F	ТЭ в 5 лет и ранее (учитывается уровень кальцитонина), при уровне >40 пг/мл +лимфодиссекция
MOD=Moderate	G533C C609F/R/G/S/T C611R/G/S/W/F/Y C618R/G/F/S/Y C620R/S/F/Y D631/Y K666E, E768D, L790F V804L/M, S891A, R912P	С 5 летнего возраста контроль кальцитонина и УЗИ органов шеи. При невозможности следовать регулярному контролю каждые 6 месяцев предпочтительней проведение ТЭ

3.4 Радиойодтерапия, радиойодаблация

Радиойодтерапия используется для лечения больных с диффузным токсическим зобом, сопровождающимся тиреотоксикозом, либо с автономно функционирующей аденомой. После хирургического лечения пациентов по поводу высокодифференцированного рака щитовидной железы радиоактивный йод используют с целью уничтожения остатков тиреоидной ткани (радиойодаблация), а также метастазов и рецидивов опухоли.

- Пациентам после ТЭ или близкой к ней по объему операции только при ДРЩЖ высокой и умеренной группы клинического риска с целью девитализации остаточной тиреоидной ткани на шее, выявлении и лечении отдалённых метастазов ДРЩЖ в лёгких рекомендуется проведение радиойодаблации йод-131-содержащими средствами (^{131}I) (V10XA по классификации АТХ): натрия йодидом [131I] или натрия йодогиппуратом [131I] [3,4,53,70].

Уровень убедительности рекомендаций С (уровень достоверности доказательств – 4)

Комментарии: через 3-6 недель после операции пациентам, которым на этапе хирургического лечения была выполнена ТЭ, проводится радиойодаблация, которой предшествует радиойодтест (30 милликюри). При накоплении ^{131}I на шее через 24 часа менее 20% выполняется радиойодаблация. Если процент накопления изотопа на шее превышает 20%, то проводится повторное хирургическое вмешательство с целью удаления остатков тиреоидной ткани.

Целью послеоперационной тиреоидной аблации с использованием ^{131}I является разрушение остатков тиреоидной ткани в ложе ЩЖи метастазов.

Применение основывается на следующих предположениях: лечение ^{131}I микроскопических фокусов опухоли, возможно оставшихся после операции может снизить частоту рецидива и, возможно, уровень смертности; аблация ^{131}I резидуальной нормальной тиреоидной ткани облегчает раннюю диагностику рецидива, базирующейся на постоянном анализе ТГ в сыворотке крови и периодически – выполнении сцинтиграфии всего тела с ^{131}I (^{131}I -СВТ), основываясь на уровнях ТТГ, ТГ и АТТГ; высокая активность ^{131}I позволяет проводить высокочувствительную послеоперационную СВТ, через 2-5 дней после его назначения, а также выявлять прежде не диагностированные очаги опухоли.

Показания для радиойодтерапии:

- удаление (аблация) оставшейся после ТЭ ткани ЩЖ;
- лечебное или паллиативное удаление остатков опухолевой ткани, рецидивов, метастазов.

Прием ^{131}I per os; активность 1 мКи/кг веса для детей, 70мКи/кг веса для взрослых без отдаленных метастазов. (При наличии отдаленных метастазов активность может быть выше).

Диапазон активностей при проведении послеоперационной РЙТ колеблется от 30 до 100 мКи [71] в зависимости от включения пациента в группу послеоперационной стратификации риска рецидива. При последующих сеансах РЙТ лечебная активность I показана в диапазоне от 100 до 200 мКи [71], в редких случаях может достигать 300 мКи. При активностях более 120 мКи целесообразно проводить биодозиметрию с целью предотвращения и контроля избыточной лучевой нагрузки на кровь и костный мозг.

При выявлении йод-накапливающих очагов опухоли показаны повторные сеансы терапии ^{131}I до полного отсутствия накопления йода в очагах и уровня тиреоглобулина < 2 нг/л.

За 30 минут до приема ^{131}I с целью защиты слизистой желудка назначаются препараты для лечения заболеваний, связанных с нарушением кислотности (группа А02 по классификации АТХ). После приема ^{131}I показано применение через рот лимона или жевание жевательной резинки, для усиления слюноотделения и уменьшения лучевого воздействия на слюнные железы.

Супрессивная терапия тироксином: на 3-й день после приема ^{131}I из расчета 2,5 – 3 мкг/кг веса, утром не менее чем за 1 час до еды.

Дополнительное исследование: компьютерная сцинтиграфия всего тела после выхода пациента из "закрытого" режима для определения очагов гиперфиксации ^{131}I и подсчета процента накопления РФП от счета всего тела. До исследования пациент должен освободить мочевой пузырь и кишечник, принять душ, переодеться.

Перед проведением терапии ^{131}I необходимо:

Повторные курсы радиойодтерапии выполняются с целью лечебного воздействия на йоднакапливающие опухолевые очаги с интервалом 3-6 месяцев. Активность ^{131}I для детей - 1-1,5 мКи/кг веса, для взрослых - 1-2 мКи/кг веса. Вводится каждые 3-4 месяца при накоплении в очагах более 5 % от счета всего тела, и каждые 6 месяцев при накоплении в очагах менее 5 % от счета всего тела, до полного исчезновения очагов накопления ^{131}I и нормализации уровня ТТГ в сыворотке крови.

Примечание: сцинтиграфия всего тела проводится через 24-48 часов после введения через рот 5-10 мКи ^{131}I . При физиологическом распределении изотопа радиойодтерапия пациенту не проводится.

Контроль уровня гормонов ЩЖ и ТТГ целесообразно проводить по месту жительства через 2 месяца после радиойодтерапии. ТТГ - должен быть менее 0,1 МЕд/мл, T_4 - может быть несколько выше референсных значений.

- Перед проведением РЙТ рекомендуется выполнить следующие исследования [3,4,53,70]:
 - определение уровня ТТГ (желательно, чтобы его уровень был не менее 30 МЕд/мл), CT_4 , ТГ,
 - общий (клинический) анализ крови,
 - биохимический анализ крови,

- общий анализ мочи,
- УЗИ области шеи (по показаниям – брюшной полости и др. областей),
- осмотр врача-оториноларинголога,
- рентгенография легких (по показаниям - костей)
- скintiграфия костей скелета (по показаниям).

Уровень убедительности рекомендаций С (уровень достоверности доказательств – 5)

- С целью подготовки к РЙТ рекомендуется [3,4,53,70]:
 - отменить левотироксин натрия** за 3 недели до процедуры;
 - придерживаться йод-ограниченной диеты в течение как минимум 2 недель (необходимо исключить из употребления йодированную соль, йодированный хлеб, морепродукты, грецкие орехи, а также лекарственные препараты, содержащие йод, бром, литий)
 - в течение 3 месяцев избегать КТ с диагностическими радиофармацевтическими средствами – соединениями йода (131I) (V09XA по классификации АТХ)

Уровень убедительности рекомендаций С (уровень достоверности доказательств – 5)

3.5 Дистанционная лучевая терапия (ДЛТ) при ДРЦЖ.

Проведение дистанционной лучевой терапии (ДЛТ) при ДРЦЖ малоэффективно.

- Пациентам с ДРЦЖ рекомендована лучевая терапия только в случае врастания опухоли в соседние органы, при невозможности ее радикального удаления или с паллиативной целью [3,4,72].

Уровень убедительности рекомендаций С (уровень достоверности доказательств – 5)

Комментарии: *послеоперационная ДЛТ проводится с 10-14 дня после нерадикального хирургического лечения по методике традиционного фракционирования на область опухолевой инвазии до СОД 50-56 Гр. После ее завершения через 2-3 недели показано проведение радиойодтерапии.*

3.6 Роль цитотоксической химиотерапии и экспериментальных методов лечения.

Цитотоксическая химиотерапия не применяется в рутинном ведении взрослых пациентов с папиллярным или фолликулярным РЦЖ, у пациентов детского возраста её применение тоже нецелесообразно. Ее использование ограничено случаями прогрессирования заболевания, где невозможно выполнить хирургическое вмешательство, радиойодтерапию или применить другие лечебные методы. Молекулярно-ориентированные виды терапии и анти-ангиогенные препараты находятся на этапе проспективных контролируемых исследований.

3.7 Ведение пациентов с рецидивом или прогрессированием заболевания.

Местный и регионарный рецидив.

Лечение базируется на комбинации хирургического вмешательства и терапии ^{131}I у пациентов, у которых наблюдается накопление изотопа. Когда полное хирургическое удаление невозможно, то можно провести дистанционную лучевую терапию, в случае незначительного накопления ^{131}I в очагах опухоли.

Отдаленные метастазы.

Метастазы в легких.

Метастазы в легких у пациентов детского возраста выявляются от 10 до 30% при папиллярном раке, редко – при медулярном и очень редко – при фолликулярном. В случае накопления метастазами ^{131}I лечение представляет собой назначение ^{131}I после отмены на длительное время гормональной терапии. Активность в диапазоне между 3,7 и 7,4 ГБк (или выше) назначается каждые 4 - 8 месяцев в течение 2 лет и в дальнейшем через более длительные интервалы. СВТ, выполняемая через 2-5 дней после назначения ^{131}I , обеспечивает оценку ответа на лечение, которая совместно с мониторингом сывороточного ТТ предопределяет дальнейшую тактику ведения пациента. Проведение СВТ после диагностической активности ^{131}I не требуется перед радиойодтерапией, потому как она не может изменить показания к терапии, но может вызвать эффект «оглушения» (снижение диагностической активностью накопления радиойода при последующем назначении терапевтической активности).

Метастазы в костях.

Метастазы в костях у пациентов детского возраста – очень редкое поражение и выявляются чаще при медулярном раке. Метастазы в костях должны лечиться комбинацией хирургического метода, в случае возможности его выполнения, с терапией ^{131}I , при условии накопления изотопа в метастазах, а также дистанционной лучевой терапией (ДЛТ), как в целях излечения, так и уменьшения боли. Могут оказаться эффективными и другие локальные методы, такие как эмболизация и цементирующие инъекции.

Метастазы в головном мозге.

Метастазы в головном мозге у пациентов детского возраста - очень редкое поражение, чаще выявляемое при медулярном раке. В том случае, когда это возможно, они должны подвергаться удалению; если они неудаляемы и не способны накапливать йод, то в качестве паллиатива может проводиться ДЛТ. Обычно метастазы в головном мозге свидетельствуют о неблагоприятном прогнозе заболевания.

4. Реабилитация

Проблема медицинской и социальной реабилитации детей, излеченных от РЦЖ, до настоящего времени ещё полностью не решена. Плохо скомпенсированные гормональные нарушения (тиреоидная и паратиреоидная недостаточность), другие последствия лечения (грубые послеоперационные рубцы, нарушения лимфообращения и кровообращения в области шеи, фиброз легочной ткани) могут приводить к низкому качеству жизни не только излечившегося бывшего пациента, но и его семьи.

- Рекомендуется включить в план реабилитационных мероприятий на всем протяжении специального лечения оказание социально-педагогической помощи ребенку, а также социально-психологическую поддержку семьи [73].

Уровень убедительности рекомендаций С (уровень достоверности доказательств – 5)

Комментарии: *реабилитация направлена на устранение косметических дефектов, возникших после хирургического вмешательства на ЩЖ, а также на устранение возможных нарушений лимфооттока (лимфостаз) после обширных лимфодиссекций. При длительном наблюдении за здоровьем бывших пациентов, излеченных от РЦЖ, должны принимать участие не только врачи-онкологи и врачи-эндокринологи, но и врачи-генетики, медицинские психологи и другие специалисты.*

5. Профилактика

- Рекомендуется пожизненное диспансерное наблюдение пациентов, оперированных по поводу рака щитовидной железы, врачом-детским онкологом/врачом-онкологом и врачом-эндокринологом [3,4].

Уровень убедительности рекомендаций С (уровень достоверности доказательств – 5)

Комментарии: после хирургического лечения ДРЩЖ, пациенты подлежат обязательному диспансерному наблюдению детским онкологом/врачом онкологом и эндокринологом в течение всей жизни. Оно может проводиться в специализированном медицинском центре или в другом медицинском учреждении, в зависимости от локальной инфраструктуры.

В первый год после операции визиты пациентов к эндокринологу должны осуществляться ежеквартально с обязательным определением в сыворотке крови ТТГ, сТ₄, тиреоглобулина, антител к тиреоглобулину. Обследование должно включать ультразвуковое исследование остаточной ткани ЩЖ, ложа ЩЖ, зон регионарного метастазирования. Рентгенография легких проводится один раз в шесть месяцев. Диспансеризация проводится периодически в целях: ранней диагностики рецидива и прогрессирования заболевания; контроля и коррекции супрессивной гормонотерапии; коррекции послеоперационных осложнений; социальной реабилитации.

Периодичность контрольных обследований: первый год - каждые три месяца; в течение пяти лет - не реже одного раза в полгода; последующие годы - не реже одного раза в год (пожизненно). Объем диагностических мероприятий при контрольных обследованиях включает: общее клиническое обследование; УЗИ области шеи; компьютерную томографию легких (не реже 1 раза в год); определение в сыворотке крови: тиреотропина (ТТГ), тиреоглобулина (ТГ), антител к тиреоглобулину (АТкТГ), а также паратгормона, кальция и фосфора в случаях стойкого послеоперационного гипопаратиреоза для его коррекции.

Является ли целесообразным контроль сывороточного ТГ на фоне стимуляции рекомбинантным человеческим ТТГ в течение 3 - 5 лет требует подтверждения.

Клиническое физикальное обследование имеет очень низкую специфичность для определения персистенции или рецидива заболевания на шее. УЗИ шеи зависит от опыта специалиста, поэтому повышение профессионального уровня может улучшать его индивидуальные возможности. УЗИ обладает несомненно значительно большей чувствительностью, чем пальпация шеи и используется рутинно для оценки зон регионарных ЛУ и состояния ложа ЩЖ. В случае наличия ЛУ более 5 мм в наименьшем диаметре, необходимо выполнение ТПАБ, под контролем УЗИ, с последующим цитологическим исследованием [34].

ТГ является специфическим и чрезвычайно полезным опухолевым маркером во время динамического наблюдения пациентов с папиллярным и фолликулярным РЩЖ, но только после ТЭ. ТГ синтезируется как нормальными, так и неопластическими тиреоидными клетками и его продукция находится под контролем ТТГ. Измерение его должно осуществляться с помощью

чувствительного иммунно-радиометрического анализа (функциональная чувствительность $<1,0$ нг/мл) стандартизованный по Европейскому референс-стандарту - Certified Reference Material (CRM 457). При использовании подобных методов присутствие в крови антител к ТГ может вызывать интерференцию метода, приводя к ложно-отрицательным результатам в измерении ТГ. Антитела к ТГ могут снижаться и исчезать у пациентов с полной ремиссией заболевания, при этом период времени между исчезновением антигена и антитела может занимать 2 – 3 месяца. Поэтому повышение или появление циркулирующих антител к ТГ может рассматриваться как «индикатор» заболевания. При определении содержания ТГ необходимо всегда измерять уровень ТТГ в сыворотке крови. У пациентов очень низкого риска, не подлежащих тиреоидной аблации ^{131}I м, риск рецидива заболевания, по определению, очень низкий, поэтому стимуляция ТТГ путем отмены гормонов или введением тиротропина альфа обычно не рекомендуется. Контрольные обследования базируются на определении ТГ в сыворотке крови на фоне приема левотироксина натрия**и выполнении УЗИ шеи. После полной тиреоидной аблации с помощью операции и ^{131}I уровень ТГ должен стать неопределяемым, а любой определяемый его уровень должен настораживать клинициста. Аблация ^{131}I повышает специфичность определения ТГ, а стимуляция ТТГ улучшает чувствительность без снижения специфичности. Редкие ложноотрицательные результаты определения ТГ на фоне стимуляции ТТГ чаще всего относятся к метастазам в ЛУ небольших размеров, которые хорошо видны при УЗИ. Стимулированный уровень ТГ обычно ниже на фоне стимуляции тиреотропином альфа, чем после отмены тиреоидных гормонов. Необходимо использовать чувствительный анализ ТГ и любой определяемый его уровень должен приниматься во внимание, потому что сам факт повышения концентрации ТГ в крови не позволяет провести различие между остатками нормальной тиреоидной ткани, локальным рецидивом или отдаленными метастазами. Сывороточный ТГ может оставаться неопределяемым в течение нескольких месяцев после операции или лечения ^{131}I . В этой связи не имеет смысла определять ТГ в сыворотке крови, по меньшей мере, в течение трех месяцев после первичного лечения. Чтобы обеспечить преемственность результатов во время мониторинга клиницисты должны использовать один и тот же метод анализа ТГ в сыворотке крови на протяжении всего периода наблюдения [6]. В лаборатории должен проводиться как внутренний, так и внешний контроль качества определения сывороточного ТГ.

У пациентов с повышенным уровнем ТГ на фоне эндогенной или экзогенной стимуляции ТТГ или росте уровня ТГ в крови во время последующих измерений при аналогичных условиях (на фоне терапии левотироксином натрия** или стимуляции ТТГ), а также при отсутствии иных проявлений заболевания - показано назначение высокой активности ^{131}I и проведение СВТ через 3-5 дней, которая может обнаружить ранее не диагностированные неопластические очаги. Идентификация источника продукции ТГ может определять выбор целенаправленной лечебной тактики (операция в случае поражения регионарных ЛУ или удаления одиночного отдаленного метастаза). ТГ в сыворотке крови может оставаться определяемым в течение нескольких месяцев после первичного лечения, при этом высокая активность ^{131}I должна назначаться только тем, у кого уровень ТГ превышает допустимый порог и имеет тенденцию к повышению. У пациентов с отрицательной картиной послеоперационной СВТ нет

необходимости повторять введение высокой активности ^{131}I . Можно применить и другие лучевые диагностические методы визуализации, включая компьютерную томографию (КТ), магнитно-резонансную томографию (МРТ) или позитронно-эмиссионную томографию (ПЭТ) с флуорезоксиглюкозой [^{18}F] (^{18}F ФДГ) [16,27,29].

Как было упомянуто ранее у пациентов с высокими значениями антител к ТГ неопределяемый уровень ТГ в крови не может быть интерпретирован как свидетельство ремиссии. Эти пациенты должны периодически обследоваться с помощью диагностического введения ^{131}I и последующей СВТ, а также выполнения УЗИ шеи. При подозрении на отдаленные метастазы эти пациенты должны быть обследованы с помощью КТ, МРТ и ПЭТ с ^{18}F ФДГ. Исчезновение антител к ТГ во время динамического наблюдения само по себе может расцениваться как свидетельство ремиссии.

Для диагностической сцинтиграфии всего тела (СВТ) с ^{131}I стимуляция ТТГ достигается путем длительной отмены гормонов щитовидной железы или с помощью инъекций в/м тиротропина альфа (0,9 мг 1 и 2 день, прием ^{131}I – на 3-ий) [74]. Назначается ^{131}I активностью от 74 до 185 МБк (2-5 мКи) с последующей СВТ через 2 или 3 дня. Предпочтительнее использование двухдетекторной гамма-камеры, оснащенной коллиматорами для высоких энергий и толстым кристаллом. Сканирование должно выполняться на низкой скорости 6-8 см/мин, минимум в течение 30 минут или при счете 140 000) с прицельным изображением любой подозрительной зоны накопления изотопа. У пациентов с небольшими остатками тиреоидной ткани послеоперационная СВТ с высокой активностью ^{131}I обладает более высокой чувствительностью, чем диагностическое сканирование после введения низкой активности в процессе динамического наблюдения; аблация (нет видимого накопления или, если таковой имеется, то $< 0,1\%$ при неопределяемом уровне сывороточного ТГ) достигается практически у всех пациентов. Диагностическая СВТ выявит очаги накопления вне ложа ЩЖ только у пациентов с определяемым уровнем ТГ в сыворотке крови после стимуляции ТТГ. Таким образом, если нет проявлений персистенции опухолевого процесса, то контрольная диагностическая СВТ обычно не показана. На сегодняшний день лучшим доказательством успешной аблации является неопределяемый уровень ТГ в крови после стимуляции ТТГ при нормальной ультразвуковой картине.

Стимуляция ТТГ увеличивает продукцию ТГ тиреоидными клетками и повышает, таким образом, чувствительность определения ТГ для обнаружения рецидива заболевания. Накопление ^{131}I снижается или отсутствует на фоне супрессии ТТГ, поэтому стимуляцию ТТГ с целью диагностики или лечения необходимо производить до назначения ^{131}I .

Стимуляция ТТГ может достигаться двумя альтернативными способами:

1) отмена гормонов щитовидной железы: лечение левотироксином натрия** отменяется на период 4-5 недель. ТТГ в сыворотке крови необходимо измерить до назначения ^{131}I , содержание которого должно превышать эмпирически установленный уровень (> 30 мЕ/л). Редкие случаи, когда у пациентов не удается добиться достаточной секреции эндогенного ТТГ, связаны с

гипоталамической или гипофизарной дисфункцией, длительным приемом кортикостероидов системного действия;

2) инъекции тиротропина альфа: тиротропин альфа (0,9 мг) вводится внутримышечно в течение двух дней подряд и на следующий день после второй инъекции назначается ^{131}I (3 день) [66,67]. Сывороточный ТТГ определяется на третий день после второй инъекции тиротропина альфа. Тиротропин альфа обеспечивает стимуляцию ТТГ аналогичную по эффективности таковой при отмене гормонов щитовидной железы для целей диагностики, за исключением нескольких отдельных случаев с метастазами РЩЖ, которые не были стимулированы тиротропином альфа, но обнаружены после повышения эндогенного ТТГ. Неблагоприятные эффекты очень редки, незначительны и преходящи, и представлены тошнотой, утомляемостью и головной болью. До сих пор не сообщалось о серьезной токсичности, также не отмечено появления антител к ТТГ после инъекций тиротропина альфа. Преимуществами использования тиротропина альфа является то, что удастся избежать симптомов гипотиреоза, сохранить высокое качество жизни, уменьшить риск обострения заболеваний вследствие отмены гормонов щитовидной железы. Пациентам, у которых не удастся достичь подъема уровня эндогенного ТТГ или тем, кому длительная отмена гормонов противопоказана в связи с плохой ее переносимостью, стимуляция должна осуществляться с помощью тиротропина альфа для подготовки к лечению. У пациентов с компрессией спинного мозга или метастазами в головном мозге короткий курс высоких доз кортикостероидов системного действия позволяет избежать симптомов усугубления неврологических симптомов [16].

Дополнительные диагностические методы включают КТ шеи и легких, МРТ костей и головного мозга. Сканирование костной системы имеет низкую чувствительность. ^{18}F ФДГ-ПЭТ редко показано для таких пациентов. Это исследование применяется для определения неопластических очагов в задней части шеи или средостении среди пациентов с увеличенным уровнем ТТГ в сыворотке крови, у которых не наблюдается патологического накопления ^{131}I . Оно может также проводиться перед любым агрессивным видом лечения, чтобы убедиться в отсутствии других неопластических очагов. Чувствительность метода может быть повышена путем стимуляции ТТГ. Наконец, высокое накопление ^{18}F ФДГ в опухолях больших размеров может иметь неблагоприятное прогностическое значение. Когда есть возможность проведения ^{18}F ФДГ-ПЭТ, то это снижает или исключает показания к сцинтиграфии с другими диагностическими радиофармацевтическими средствами [28].

Наблюдение сразу после радиойодтерапии.

Если СВТ, выполняемая через несколько дней после введения ^{131}I , выявила небольшие тиреоидные остатки и отсутствие накопления вне ложа ЩЖ - пациенты приглашаются на контрольное обследование через 3 месяца (на фоне лечения левотироксинонатрием**) с целью определения уровня ТТГ и ТГ в сыворотке крови.

К 6-12 месяцам статус заболевания оценивается физикальным обследованием, выполняется: УЗИ шеи, оценка уровня ТТГ в сыворотке крови выполняется на 3 день после второй инъекции тиротропина альфа. Отмена гормонов щитовидной железы должна применяться только в

случае отсутствия тиротропина альфа. Пациенты низкого риска при нормальной картине УЗИ и неопределяемым уровнем сывороточного ТГ на фоне стимуляции тиротропином альфа расцениваются, как излеченные, так как рецидивы впоследствии у них встречаются исключительно редко (< 1% в течение 10 лет).

Подозрительная картина при УЗИ шеи должна предполагать дальнейшее обследование: или контрольные УЗИ шеи через несколько месяцев, в случае если подозрительный очаг ≤ 5 мм, или цитологическое исследование после ТАБ под контролем УЗИ если очаг > 5 мм в своем наименьшем измерении. У пациентов с определяемым уровнем в 1–2 нг/мл сывороточного ТГ на фоне стимуляции тиротропином альфа необходимо предусмотреть повторное определение ТГ с использованием тиротропина альфа через 12 месяцев. Если ТГ в крови не определяется, то пациент считается излеченным. Если уровень ТГ в сыворотке крови повысился по сравнению с его предыдущим значением, необходимо исключить рецидив заболевания с помощью КТ шеи и грудной клетки, а также назначить высокую терапевтическую активность ^{131}I . Пациенты очень низкого риска, которым обычно выполняется гемитиреоидэктомия, периодически обследуются с помощью УЗИ шеи и определения ТГ в крови на фоне супрессивного лечения левотироксином натрия**[6].

Диспансеризация при медулярном раке ЩЖ. Регулярность контрольных обследований такая же, как при ДРЩЖ. Дополнительно осуществляется контроль уровня кальцитонина в крови. При семейных формах проводится контроль кальция и фосфора в крови для исключения гиперпаратиреоза, а также определение содержания катехоламинов и их метаболитов при подозрении на опухоль мозгового слоя надпочечников [39].

Диспансеризация у пациентов с недифференцированным раком. Контрольные обследования должны проводиться не реже одного раза в месяц. При контрольных обследованиях особую важность имеет клинический и ультразвуковой контроль локального и регионарного рецидивов, появления отдаленных метастазов. Прогноз при этой форме РЩЖ очень плохой.

Послеоперационное ведение пациентов с РЩЖ должно осуществляться на основании уровня тиреоглобулина в крови [75,76]. В сыворотке крови пациентов, которым была выполнена ТЭ и проведена радиойодабляция, уровень ТГ на фоне супрессивной терапии не должен превышать 1 мкг/л. При отслеживании уровня ТГ необходимо также учитывать уровень антитиреоидных антител. При выявлении подъёма концентрации ТГ или антител к нему в сыворотке крови пациент должен быть подвергнут тщательному клинико-инструментальному обследованию с обязательным включением в состав диагностических мероприятий сцинтиграфии с ^{131}I (радиологическая активность 5-10 милликюри). При выявлении рецидива заболевания необходимо проведение хирургического лечения или радиойодтерапии.

В случае сохранения тиреоидной ткани диагностическая чувствительность ТГ, как маркера рецидива РЩЖ незначительна. При выявлении тенденции к росту концентрации ТГ или антител к нему в сыворотке крови необходимо оценить степень супрессии ТТГ (при необходимости провести коррекцию гормональной терапии), наличие клинических признаков тиреоидита в остаточной тиреоидной ткани и уровень АТТГ в сыворотке крови. Помимо

этого, следует провести тщательное клинико-инструментальное исследование. При выявлении рецидива заболевания показано хирургическое лечение, которое включает полное удаление остаточной тиреоидной ткани, с последующей радиойодтерапией.

Организация оказания медицинской помощи

1. Если врач-педиатр (или другой специалист) подозревает по результатам наружного осмотра и пальпации узловое поражение ЩЖ, то необходимо направить ребёнка в специализированную медицинскую организацию - эндокринологический или детский онкологический центр.
2. Хирургическое лечение РЩЖ должно выполняться в профильных детских онкологических учреждениях, специализированных эндокринологических учреждениях с возможностью выполнения полного комплексного предоперационного обследования пациента, позволяющего провести стадирование заболевания на предоперационном этапе, а также с возможностью проведения интраоперационного гистологического исследования. Хирургическое лечение должно выполняться только опытными хирургами, которые входят в состав мультидисциплинарной команды, специализирующихся на соответствующих операциях, выполняющих ежегодно большое число хирургических вмешательств по поводу рака щитовидной железы, включая первичные случаи заболевания и повторные операции.

Показания для госпитализации в медицинскую организацию:

1. Необходимость проведения биопсии, оперативного лечения, лучевой терапии, лекарственного лечения;
2. Коррекция осложнений проведенного лечения, требующая пребывания в условиях стационара;
3. Необходимость проведения манипуляции под общей анестезией

Показания к выписке пациента из медицинской организации

1. Окончание этапа терапии, при условии, что пациент находится в стабильном удовлетворительном соматическом статусе
2. Окончания всего лечения, достижение ремиссии при условии, что пациент находится в стабильном удовлетворительном соматическом статусе
3. Инкурабельность пациента с возможностью его перевода под наблюдение паллиативной службы либо в хоспис

6. Дополнительная информация, влияющая на течение и исход заболевания

6.1 Осложнения хирургического лечения:

1. Паралич возвратного гортанного нерва. В зависимости от размера первичной опухоли постхирургический паралич возвратного гортанного нерва наблюдается редко (<2% случаев), при условии, что пациент оперирован опытным хирургом. Преходящая дисфункция голоса встречается гораздо чаще и разрешается спонтанно у большинства пациентов в течение 1-6 месяцев. Более высокая частота осложнений наблюдается в том случае, если операция выполняется непрофильными хирургами. После операции, даже если голос не изменен, всех пациентов необходимо направлять к специалисту на ларингоскопию.

2. Гипопаратиреоз. После ТЭ с центральной лимфодиссекцией или без паратиреоидной трансплантации гипокальциемия возникает в одной трети случаев. Необходимо обращать внимание на симптомы гипокальциемии, уровень в крови общего кальция, наряду с ионизированным кальцием, необходимо оценивать на следующий день после операции и далее ежедневно до его стабилизации. Через 8 часов после операции необходимо проверить общий и ионизированный кальций в крови. Уровень общего кальция менее 2,1 ммоль/л, ионизированного кальция менее 0,95 ммоль/л (критический уровень менее 0,8 ммоль/л). Если общий кальций ниже 2,1 ммоль/л – необходимо добавить 0,5 мкг альфакальцидола** (активный витамин D3), первая доза даётся сразу же, если при следующем измерении кальций снижается – необходимо добавить 0,5 мкг альфакальцидола**, если ионизированный кальций менее 0,95 ммоль/л, или есть симптомы гипокальциемии – необходимо начать в/в введение препаратов кальция: 10 мл 10% раствора кальция глюконата** в/в, в течение 10 минут, а затем 1-2 мг/кг/час на 4-5 часов (через инфузомат). Обязателен контроль уровня магния в биохимическом анализе крови! При необходимости должна проводиться его коррекция. Параллельно назначается альфакальцидол** 0,5-2 мкг (иногда и выше) и препараты кальция (A12A по классификации АТХ) в таблетированном виде (1-4 г) 5 раз в день, для максимальной абсорбции из желудочно-кишечного тракта (ЖКТ).

Требуется проведение динамического контроля за уровнем кальция и фосфора в сыворотке периферической крови. Измерение уровня паратгормона в сыворотке крови может помочь в пограничных случаях и предсказать возможность нормализации уровня кальция в крови. В случае развития постоянного гипопаратиреоза назначается заместительная терапия с использованием витамина D и его аналогов (A1CC по классификации АТХ) на фоне удовлетворения физиологической потребности в кальции по возрастной норме путём расширения пищевого рациона или таблетированными препаратами кальция (A12AA по классификации АТХ) [77]. Для предотвращения гиперкальциемии необходим тщательный мониторинг кальция в сыворотке крови. В целях профилактики гипотиреоза всем пациентам после выполнения хирургического вмешательства по поводу ДРЦЖ (в объеме меньшем, чем ТЭ) необходимо назначение супрессивной терапии гормонами щитовидной железы

(левотироксин натрия**), за исключением случаев, когда идет подготовка к проведению радиойоддиагностики или радиойодтерапии.

6.2 Послеоперационное ведение пациентов с ДРЩЖ

Дальнейшая схема ведения пациентов с ДРЩЖ основывается на определении с помощью высокочувствительных лабораторных методик содержания в сыворотке крови ТТГ, Т₄, тиреоглобулина, антител к тиреоглобулину, УЗИ шеи, результатах сцинтиграфии и рентгенологических исследований. По результатам обследования решается вопрос об адекватности дозы левотироксина натрия** и необходимости повторного оперативного лечения или лучевой терапии.

Супрессивная терапия тироксином (СТТ) ДРЩЖ

Применение супрессивной гормональной терапии (СГТ) показано при папиллярном и фолликулярном РЩЖ независимо от объема произведенной операции.

Обоснование:

а) роль ТТГ-супрессирующей терапии после операции преследует две цели: первой целью является коррекция гипотиреоза путем назначения определённой дозировки левотироксина натрия** для достижения нормальных уровней тиреоидных гормонов в крови. Вторая цель преследует подавление ТТГ-зависимого роста резидуальных раковых клеток путем подавления секреции ТТГ до уровня $\leq 0,1$ мЕ/л. У пациентов, находящихся в полной ремиссии в течение длительного наблюдения (не менее 3-х лет), нет необходимости далее подавлять эндогенную секрецию ТТГ, поэтому режим лечения может быть изменен с супрессивного на заместительный;

б) левотироксин натрия** является препаратом выбора. Изначально доза левотироксина натрия** должна быть достаточной для снижения уровня ТТГ в сыворотке крови до значения $\leq 0,1$ мЕ/л. Нет данных, что большее подавление уровня ТТГ (0,05 или ниже) приводит к улучшению прогноза. Уровень ТТГ контролируется, как минимум, спустя 1 месяц после начала лечения. Доза левотироксина натрия**, в дальнейшем, корректируется путем уменьшения или увеличения её на 25 мкг/сут с повторным контролем сывороточного ТТГ через 3 месяца. При достижении оптимальной дозировки левотироксина натрия** уровень СТ4 и ТТГ контролируются каждые 6-12 месяцев.

в) ТТГ-супрессивную терапию (уровень ТТГ в сыворотке крови $\leq 0,1$ мЕ/л) необходимо проводить у пациентов с признаками персистенции заболевания (включая случаи определяемого в крови уровня ТГ при отсутствии иных проявлений опухоли); г) у пациентов высокой группы риска, у которых достигнута несомненная ремиссия на фоне лечения, супрессивная терапия рекомендуется в течение 3-5 лет;

д) у пациентов низкой группы риска после адекватно проведенного лечения риск развития рецидива очень низкий ($< 1\%$), поэтому доза левотироксина натрия** может быть сразу же снижена при условии удержания уровня ТТГ в сыворотке крови в пределах нижнего диапазона нормальных значений (между 0,5 и $1 \leq 0,1$ мЕ/л);

е) лучше всего, чтобы лечение левотироксином натрия** осуществлялось эндокринологами или другими членами междисциплинарной команды специалистов. Доза левотироксина натрия** принимается один раз в день, утром натощак за 20-30 минут до завтрака;

ж) побочные эффекты в виде субклинического тиреотоксикоза вследствие вторичной супрессии ТТГ чаще всего проявляются кардиальными симптомами и костным разрежением. Ретроспективные исследования показали, что эти эффекты минимальны если подобрана подходящая доза левотироксина натрия** и она тщательно отслеживается во избежание превышения уровней СТ₄ и СТ₃ в крови;

з) в случае беременности доза левотироксина натрия** может потребовать корректировки на основе результата измерения ТТГ. В случае документально подтвержденной стабильной ремиссии оптимальный уровень ТТГ должен находиться в пределах нижнего диапазона нормальных значений, однако в случае проявлений персистенции болезни или при высоком риске рецидива уровень супрессии ТТГ должен быть ниже 0,1 мЕ/л. В любом случае продолжительность СТТ должна быть не менее: 5 лет - при микрокарциноме T1N0-1M0 при отсутствии рецидива и/или метастазов; 10 лет - при стадии T2-3N0-1M0 если за этот период не было рецидива и метастазов.

Дозировка препарата левотироксина натрия подбирается из расчета:**

а) при выполнении гемитиреоидэктомии (ГТЭ), у лиц младше 20 летнего возраста - 2,5-3 мкг/кг массы тела/сутки;

б) при выполнении ТЭ, у лиц младше 20 летнего возраста – 3-3,3 мкг/кг массы тела/сутки;

в) при выполнении ГТЭ, у лиц старше 20 летнего возраста - 2,5 мкг/кг массы тела/сутки;

г) при выполнении ТЭ, у лиц старше 20 летнего возраста – 2,5-2,8 мкг/кг массы тела/сутки.

Коррекция дозы левотироксина натрия** может осуществляться через 1 месяц после назначения препарата по результатам гормонального исследования (ТТГ, свободного Т₄). Доза считается адекватно подобранной, если при эутиреоидном клиническом состоянии пациента, в сыворотке крови уровень ТТГ не превышает нижнюю границу нормы (менее 0,2-0,5 Мед/л), значения тиреоидных гормонов нормальные или уровень свободного или общего трийодтиронина (СТ₃ или ОТ₃) может быть в пределах нормы, а уровень свободного или общего тироксина (СТ₄ или ОТ₄) - несколько превышать верхнюю границу нормальных значений. Важно прекращение приема тиреоидных гормонов перед радиоiodтерапией или радиоiodдиагностикой (отмена за 1 месяц в случае приема левотироксина натрия**).

В послеоперационном периоде на фоне проведения супрессивной терапии левотироксином натрия** определяется уровень опухолевого маркера ТГ (тиреоглобулина) в сыворотке крови, диагностическая ценность которого очень высока [3,5,6].

Режимы терапии левотироксином натрия:**

- Супрессивная терапия – рекомендованное целевое значение ТТГ $< 0,1$ и $> 0,05$ мЕд/л, св.Т4 не превышает верхнюю границу нормы (послеоперационная высокая группа риска ВДРЦЖ, при динамическом наблюдении - группа структурного рецидива опухоли или отсутствия биохимической ремиссии)
- Умеренная супрессивная терапия – рекомендованное целевое значение ТТГ $0,1-0,5$ мЕд/ л. (послеоперационная оценка - умеренная группа риска ВДРЦЖ)
- Заместительная терапия – рекомендованное целевое значение ТТГ $0,5- 2$ мЕд/л (послеоперационная низкая группа риска ВДРЦЖ, пациенты с МРЦЖ, АРЦЖ, при динамическом наблюдении – группа биохимической ремиссии)

6.3 Нежелательные эффекты ^{131}I

Возможные ранние нежелательные эффекты ^{131}I Радиационные тиреоидиты с локальным отеком и дискомфортом в области шеи наиболее часто встречаются у пациентов с большими фрагментами остатков тиреоидной ткани и их проявление может быть минимизировано назначением кортикостероидов системного действия в течение нескольких дней. Нарушения ощущений вкуса и запаха происходит довольно часто, но они временные. Тошнота и рвота может быть устранена назначением противорвотных препаратов (А04А по классификации АТХ). Развитие сиалоаденита можно предупредить обильной гидратацией и соком лимона, принимаемым через 24 часа после получения ^{131}I . Сухость глаз также встречается редко. Облучение мочевого пузыря (или гонад) может быть снижено путем назначения гипергидратации, а облучение прямой кишки – с помощью назначения слабительного. Гипоспермия у юношей и взрослых отмечается после лечения ^{131}I , но она носит преходящий характер.

Возможные поздние нежелательные эффекты ^{131}I . Значительное увеличение риска лейкемии и вторичных раков было обнаружено у пациентов с высокой кумулятивной активностью ^{131}I (> 22 ГБк; 600 мКи). По этой причине ^{131}I необходимо назначать только в случаях, если ожидаются положительные эффекты, причем у этих пациентов рекомендуется вводить минимальную активность. Лучевой фиброз может развиваться у пациентов с диффузными метастазами в легких, которые многократно получали активности ^{131}I в течение коротких интервалов времени.

Критерии оценки качества медицинской помощи

№	Критерии качества	Оценка выполнения
1	Выполнен осмотр врачом-генетиком (при подозрении на наследственную природу заболевания)	Да/Нет
2	Выполнено исследование уровня тиреотропного гормона, свободного тироксина, антител к тиреоглобулину в крови	Да/Нет
3	Выполнена тонкоигольная пункционная аспирационная биопсия узловых образований щитовидной железы и/или лимфатических узлов шеи	Да/Нет
4	Выполнено цитологическое исследование пунктата узловых образований щитовидной железы и/или лимфатических узлов шеи	Да/Нет
5	Выполнено ультразвуковое исследование щитовидной железы и регионарных лимфатических узлов шеи и органов брюшной полости и забрюшинного пространства	Да/Нет
6	Выполнена компьютерная томография органов грудной клетки	Да/Нет
7	Выполнена компьютерная томография и/или магнитно-резонансная томография шеи с внутривенным контрастированием (при подозрении на вращение опухоли в трахею, пищевод)	Да/Нет
8	Выполнена сцинтиграфия костей всего тела (при медулярном или анапластическом раке щитовидной железы)	Да/Нет
9	Выполнена ларингоскопия	Да/Нет
10	Выполнено патолого-анатомическое исследование удалённых тканей до завершения оперативного вмешательства, при отсутствии точного морфологического заключения до операции или для уточнения метастатического поражения	Да/Нет

Список литературы

1. Мень Т.Х., Поляков В.Г., Алиев М.Д. Эпидемиология злокачественных новообразований у детей в России. // Онкопедиатрия. 2014. Vol. 1. P. 7–12.
2. Дурнов Л.А., Голдобенко Г.В. Учебник «Детская онкология». 2002. 607 p.
3. Поляков В.Г. Опухоли головы и шеи у детей // Опухоли голвы и шеи. Пятое издание, переработанное. Под ред. А.И. Пачеса. 2013. P. 454–473.
4. Детская онкология. Национальное руководство. Под ред. М.Д. Алиева, В.Г. Полякова, Г.Л. Менткевича, С.А. Маяковой. М.: Издательская группа РОНЦ. Практическая медицина, 2012. 684 p.
5. Румянцев П.О. et al. Рак щитовидной железы. Современные подходы к диагностике и лечению. М.: Издательская группа ГЭОТАР-Медиа, 2009. 447 p.
6. Lapunzina P., Cohen M.M. Risk of tumorigenesis in overgrowth syndromes: A comprehensive review // American Journal of Medical Genetics - Seminars in Medical Genetics. 2005. Vol. 137 C, № 1. P. 53–71.
7. Masciari S. et al. F18-fluorodeoxyglucose - Positron emission tomography/computed tomography screening in Li-Fraumeni syndrome // JAMA - J. Am. Med. Assoc. 2008. Vol. 299, № 11. P. 1315–1319.
8. Collins M.T. et al. Thyroid carcinoma in the McCune-Albright syndrome: Contributory role of activating Gs α mutations // J. Clin. Endocrinol. Metab. 2003. Vol. 88, № 9. P. 4413–4417.
9. Triggiani V. et al. Papillary thyroid carcinoma in peutz-jeghers syndrome // Thyroid. 2011. Vol. 21, № 11. P. 1273–1277.
10. Niedziela M. Pathogenesis, diagnosis and management of thyroid nodules in children // Endocrine-Related Cancer. 2006. Vol. 13, № 2. P. 427–453.
11. Leenhardt L., Aurengo A. Post-Chernobyl thyroid carcinoma in children // Best Pract. Res. Clin. Endocrinol. Metab. Bailliere Tindall Ltd, 2000. Vol. 14, № 4. P. 667–677.
12. Sklar C. et al. Abnormalities of the Thyroid in Survivors of Hodgkin's Disease: Data from the Childhood Cancer Survivor Study 1 // J. Clin. Endocrinol. Metab. The Endocrine Society, 2000. Vol. 85, № 9. P. 3227–3232.
13. Jacob P. et al. Thyroid Cancer Risk in Areas of Ukraine and Belarus Affected by the Chernobyl Accident // Radiat. Res. Radiation Research Society, 2006. Vol. 165, № 1. P. 1–8.
14. Meadows A.T. et al. Second neoplasms in survivors of childhood cancer: Findings from the Childhood Cancer Survivor Study cohort // Journal of Clinical Oncology. 2009. Vol. 27, № 14. P. 2356–2362.

15. Ronckers C.M. et al. Thyroid cancer in childhood cancer survivors: a detailed evaluation of radiation dose response and its modifiers. // *Radiat. Res.* 2006. Vol. 166, № 4. P. 618–628.
16. Поляков В.Г. et al. Результаты профилактической тиреоидэктомии у носителей герминальной мутации в гене RET в семьях с наследственными формами медуллярного рака щитовидной железы // *Клиническая и экспериментальная тиреоидология.* 2016. Vol. 12, № 1. P. 22–33.
17. Eckelt F. et al. Calcitonin measurement in pediatrics: Reference ranges are gender-dependent, validation in medullary thyroid cancer and effects of thyroid diseases // *Clin. Chem. Lab. Med. De Gruyter,* 2019. Vol. 57, № 8.
18. Газизова Д.О., Бельцевич Д.Г. Современный взгляд на проблему диагностики и лечения медуллярного рака щитовидной железы // *Эндокринная хирургия.* 2013. Vol. 7, № 3. P. 4–21.
19. Shimamoto K. et al. Preoperative staging of thyroid papillary carcinoma with ultrasonography. // *Eur. J. Radiol.* 1998. Vol. 29, № 1. P. 4–10.
20. Alzahrani A.S. et al. Lung metastasis in pediatric thyroid cancer: Radiological pattern, molecular genetics, response to therapy, and outcome // *J. Clin. Endocrinol. Metab. Oxford University Press,* 2019. Vol. 104, № 1. P. 103–110.
21. Miyakoshi A., Dalley R.W., Anzai Y. Magnetic resonance imaging of thyroid cancer // *Topics in Magnetic Resonance Imaging.* 2007. Vol. 18, № 4. P. 293–302.
22. Francis G.L. et al. Management Guidelines for Children with Thyroid Nodules and Differentiated Thyroid Cancer // *Thyroid. Mary Ann Liebert Inc.,* 2015. Vol. 25, № 7. P. 716–759.
23. Vainas I. et al. The Therapeutic Value of SST-A Octreotide Alone or With Adjuvant Treatment in Patients With Advanced Medullary Thyroid Carcinoma and Positive (111)In-octreotide Scan // *Hell. J. Nucl. Med.* 2005. Vol. 8, № 1. P. 43–47.
24. Buraggi G.L. et al. Clinical Examination and ¹³¹Cs Scanning in the Diagnosis of Cold Nodules of the Thyroid // *Tumori.* 1976. Vol. 62, № 4. P. 379–405.
25. Nervo A. et al. Bone metastases from differentiated thyroid carcinoma: current knowledge and open issues // *Journal of Endocrinological Investigation.* Springer, 2020. P. 1–17.
26. Verburg F.A., van Santen H., Luster M. Pediatric papillary thyroid cancer: current management challenges // *Onco. Targets. Ther. Dove Medical Press Ltd.,* 2016. Vol. Volume 10. P. 165–175.
27. Dong M.-J. et al. Value of ¹⁸F-FDG-PET/PET-CT in differentiated thyroid carcinoma with radioiodine-negative whole-body scan: A meta-analysis // *Nucl. Med. Commun.* 2009. Vol. 30, № 8. P. 639–650.
28. Miller M.E. et al. Positron emission tomography and positron emission tomography-CT evaluation for recurrent papillary thyroid carcinoma: Meta-analysis and literature review // *Head Neck.*

29. Esteva D. et al. Clinical and pathological factors related to 18F-FDG-PET positivity in the diagnosis of recurrence and/or metastasis in patients with differentiated thyroid cancer // *Ann. Surg. Oncol.* Springer, 2009. Vol. 16, № 7. P. 2006–2013.
30. Treglia G. et al. The role of positron emission tomography and positron emission tomography/computed tomography in thyroid tumours: An overview // *European Archives of Oto-Rhino-Laryngology*. 2013. Vol. 270, № 6. P. 1783–1787.
31. O’Riordain D.S. et al. Multiple endocrine neoplasia type 2B: More than an endocrine disorder // *Surgery*. Surgery, 1995. Vol. 118, № 6. P. 936–942.
32. Barbosa T.L.M. et al. ACR TI-RADS and ATA US scores are helpful for the management of thyroid nodules with indeterminate cytology // *BMC Endocr. Disord.* BioMed Central Ltd., 2019. Vol. 19, № 1. P. 112.
33. Stevens C. et al. Pediatric thyroid fine-needle aspiration cytology: a meta-analysis // *Journal of Pediatric Surgery. J Pediatr Surg*, 2009. Vol. 44, № 11. P. 2184–2191.
34. Yang J. et al. Fine-needle aspiration of thyroid nodules: a study of 4703 patients with histologic and clinical correlations. // *Cancer*. 2007. Vol. 111, № 5. P. 306–315.
35. Cibas E.S., Ali S.Z. The Bethesda system for reporting thyroid cytopathology // *Thyroid*. 2009. Vol. 19, № 11. P. 1159–1165.
36. Baloch Z.W. et al. Diagnostic terminology and morphologic criteria for cytologic diagnosis of thyroid lesions: A synopsis of the national cancer institute thyroid fine-needle aspiration state of the science conference // *Diagnostic Cytopathology*. 2008. Vol. 36, № 6. P. 425–437.
37. Smith M. et al. Indeterminate pediatric thyroid fine needle aspirations: A study of 68 cases // *Acta Cytol.* S. Karger AG, 2013. Vol. 57, № 4. P. 341–348.
38. Monaco S.E. et al. Cytomorphological and molecular genetic findings in pediatric thyroid fine-needle aspiration // *Cancer Cytopathol.* 2012. Vol. 120, № 5. P. 342–350.
39. Udelsman R. Thyroid cancer surgery. // *Rev. Endocr. Metab. Disord.* 2000. Vol. 1, № 3. P. 155–163.
40. Jouini R. et al. The Value of Intra-Operative Frozen Section in Thyroid Neoplasm Management: Experience of One Center. 2017.
41. Sinha C.K. et al. Thyroid Surgery in Children: Clinical Outcomes // *Eur. J. Pediatr. Surg.* Georg Thieme Verlag, 2014. Vol. 25, № 5. P. 425–429.
42. Spinelli C. et al. Surgical management of follicular thyroid carcinoma in children and adolescents: A study of 30 cases // *J. Pediatr. Surg.* W.B. Saunders, 2019. Vol. 54, № 3. P. 521–526.

43. Carty S.E. et al. Consensus statement on the terminology and classification of central neck dissection for thyroid cancer // *Thyroid*. 2009. Vol. 19, № 11. P. 1153–1158.
44. Stack B.C. et al. American thyroid association consensus review and statement regarding the anatomy, terminology, and rationale for lateral neck dissection in differentiated thyroid cancer // *Thyroid*. 2012. Vol. 22, № 5. P. 501–508.
45. Vaisman F. et al. Prognostic factors of a good response to initial therapy in children and adolescents with differentiated thyroid cancer // *Clinics*. 2011. Vol. 66, № 2. P. 281–286.
46. Jarzab B. et al. Multivariate analysis of prognostic factors for differentiated thyroid carcinoma in children // *Eur. J. Nucl. Med.* 2000. Vol. 27, № 7. P. 833–841.
47. Hay I.D. et al. Long-term outcome in 215 children and adolescents with papillary thyroid cancer treated during 1940 through 2008 // *World J. Surg.* 2010. Vol. 34, № 6. P. 1192–1202.
48. Bargren A.E. et al. Outcomes of Surgically Managed Pediatric Thyroid Cancer // *J. Surg. Res.* 2009. Vol. 156, № 1. P. 70–73.
49. Demidchik Y.E. et al. Comprehensive clinical assessment of 740 cases of surgically treated thyroid cancer in children of Belarus // *Ann. Surg. Lippincott Williams and Wilkins*, 2006. Vol. 243, № 4. P. 525–532.
50. Liu X. et al. Evolutionary features of thyroid cancer in patients with thyroidectomies from 2008 to 2013 in China // *Sci. Rep. Nature Publishing Group*, 2016. Vol. 6.
51. Niederle B., Sebag F., Brauckhoff M. Timing and extent of thyroid surgery for gene carriers of hereditary C cell disease - A consensus statement of the European Society of Endocrine Surgeons (ESES) // *Langenbeck's Archives of Surgery. Springer Verlag*, 2014. Vol. 399, № 2. P. 185–197.
52. Frasoldati A. et al. Diagnosis of neck recurrences in patients with differentiated thyroid carcinoma // *Cancer*. 2003. Vol. 97, № 1. P. 90–96.
53. Cooper D.S. et al. Management guidelines for patients with thyroid nodules and differentiated thyroid cancer // *Thyroid. Mary Ann Liebert Inc*, 2006. Vol. 16, № 2. P. 109–141.
54. Hahn K. et al. Thyroid cancer after diagnostic administration of iodine-131 in childhood. // *Radiat. Res.* 2001. Vol. 156, № 1. P. 61–70.
55. Hung W., Sarlis N.J. Current controversies in the management of pediatric patients with well-differentiated nonmedullary thyroid cancer: A review // *Thyroid*. 2002. Vol. 12, № 8. P. 683–702.
56. Leboulleux S. et al. Follicular-cell derived thyroid cancer in children // *Eur. J. Cancer. Elsevier Ltd*, 2004. Vol. 40, № 11. P. 1655–1659.
57. Radakrishnan A. et al. Hypocalcemia prevention and management after thyroidectomy in children: a systematic review // *J. Pediatr. Surg. Elsevier BV*, 2020. Vol. 0, № 0.

58. Waguespack S.G. et al. The successful use of sorafenib to treat pediatric papillary thyroid carcinoma // *Thyroid*. Thyroid, 2009. Vol. 19, № 4. P. 407–412.
59. Iyer P., Mayer J.L.R., Ewig J.M. Response to sorafenib in a pediatric patient with papillary thyroid carcinoma with diffuse nodular pulmonary disease requiring mechanical ventilation // *Thyroid*. Thyroid, 2014. Vol. 24, № 1. P. 169–174.
60. Kraft I.L. et al. Outcomes of children and adolescents with advanced hereditary medullary thyroid carcinoma treated with vandetanib // *Clin. Cancer Res. American Association for Cancer Research Inc.*, 2018. Vol. 24, № 4. P. 753–765.
61. Spinelli C. et al. Surgical management of medullary thyroid carcinoma in pediatric age // *Population Research and Policy Review*. Springer Netherlands, 2016. Vol. 12, № 4. P. 280–285.
62. Диагностика и лечение медуллярного рака щитовидной железы. Национальные клинические рекомендации. // *Опухоли головы и шеи*. 2013. Vol. 4. P. 36–45.
63. Kloos R.T. et al. Medullary thyroid cancer: management guidelines of the American Thyroid Association. // *Thyroid : official journal of the American Thyroid Association*. Thyroid, 2009. Vol. 19, № 6. P. 565–612.
64. Park J.-I., Starenki D. Pediatric Medullary Thyroid Carcinoma // *J. Pediatr. Oncol. Pharma Publisher*, 2016. Vol. 3, № 2. P. 29–37.
65. Rivkees S.A. et al. The treatment of differentiated thyroid cancer in children: Emphasis on surgical approach and radioactive iodine therapy // *Endocrine Reviews*. The Endocrine Society, 2011. Vol. 32, № 6. P. 798–826.
66. Brandi M.L. et al. Consensus: Guidelines for diagnosis and therapy of MEN type 1 and type 2 // *Journal of Clinical Endocrinology and Metabolism*. Endocrine Society, 2001. Vol. 86, № 12. P. 5658–5671.
67. Perros P. et al. Guidelines for the management of thyroid cancer // *Clin. Endocrinol. (Oxf)*. Blackwell Publishing Ltd, 2014. Vol. 81, № SUPPL. 1. P. 1–122.
68. Elisei R. et al. 2012 European Thyroid Association Guidelines for Genetic Testing and Its Clinical Consequences in Medullary Thyroid Cancer // *Eur. Thyroid J. S. Karger AG*, 2013. Vol. 1, № 4. P. 216–231.
69. Wells S.A. et al. Revised American thyroid association guidelines for the management of medullary thyroid carcinoma // *Thyroid*. Mary Ann Liebert Inc., 2015. Vol. 25, № 6. P. 567–610.
70. Mhiri A. et al. Differentiated Thyroid Cancer in Children: The Contribution of Radioiodine Therapy. 2015.
71. Lin J. Der et al. The efficacy of radioactive iodine for the treatment of well-differentiated thyroid cancer with distant metastasis // *Nucl. Med. Commun. Lippincott Williams and Wilkins*, 2018.

72. Waguespack S.G., Francis G.L. Current understanding and treatment of differentiated thyroid cancer in children-a review // *US Endocrinology*. 2010. Vol. 6, № 1. P. 84–91.
73. Tanner L. et al. Cancer Rehabilitation in the Pediatric and Adolescent/Young Adult Population // *Seminars in Oncology Nursing*. Elsevier Inc, 2020. Vol. 36, № 1. P. 150984.
74. Kim H.Y., Gelfand M.J., Sharp S.E. SPECT/CT imaging in children with papillary thyroid carcinoma // *Pediatr. Radiol*. 2011. Vol. 41, № 8. P. 1008–1012.
75. Zanella A.B. et al. Dynamic Risk Stratification in the Follow-Up of Children and Adolescents with Differentiated Thyroid Cancer // *Thyroid*. Mary Ann Liebert Inc., 2018. Vol. 28, № 10. P. 1285–1292.
76. Wassner A.J. et al. Prevalence and significance of thyroglobulin antibodies in pediatric thyroid cancer // *J. Clin. Endocrinol. Metab*. Oxford University Press, 2017. Vol. 102, № 9. P. 3146–3153.
77. Wu S.Y. et al. Risks of Hypoparathyroidism After Total Thyroidectomy in Children: A 21-Year Experience in a High-Volume Cancer Center // *World J. Surg*. Springer, 2020. Vol. 44, № 2. P. 442–451.

Приложение А1. Состав рабочей группы

1. **Бабаскина Наталья Владимировна**, врач-онколог отделения онкологии и детской хирургии «НМИЦ ДГОИ им. Дмитрия Рогачева» Минздрава России, младший научный сотрудник группы хирургии головы и шеи и реконструктивно – пластической хирургии научного отдела хирургии и анестезиологии «НМИЦ ДГОИ им. Дмитрия Рогачева» Минздрава России, член федерации специалистов по заболеваниям органов головы и шеи.
2. **Близнюков Олег Петрович**, д.м.н., врач-патоморфолог патологоанатомического отделения ФГБУ «НМИЦ онкологии им. Н.Н. Блохина» Минздрава России, членом профессиональной ассоциации не является.
3. **Ворожцов Игорь Николаевич**, к.м.н., руководитель группы хирургии головы и шеи и реконструктивно – пластической хирургии научного отдела хирургии и анестезиологии «НМИЦ ДГОИ им. Дмитрия Рогачева» Минздрава России, член федерации специалистов по заболеваниям органов головы и шеи.
4. **Горбунова Татьяна Викторовна**, к.м.н., научный сотрудник хирургического отделения № 1 НИИ ДОГ ФГБУ «НМИЦ онкологии им. Н.Н. Блохина» Минздрава России, член общества специалистов по опухолям головы и шеи, член федерации специалистов по заболеваниям органов головы и шеи, член Российского общества детских онкологов (РОДО).
5. **Грачев Николай Сергеевич**, д.м.н., доцент, заведующий отделением онкологии и детской хирургии «НМИЦ ДГОИ им. Дмитрия Рогачева» Минздрава России, заведующий кафедрой детской хирургии с курсом онкологии и реконструктивно – пластической хирургии «НМИЦ ДГОИ им. Дмитрия Рогачева» Минздрава России, член федерации специалистов по заболеваниям органов головы и шеи.
6. **Иванова Наталья Владимировна**, к.м.н., врач хирургического отделения № 1 НИИ ДОГ ФГБУ «НМИЦ онкологии им. Н.Н. Блохина» Минздрава России, член общества специалистов по опухолям головы и шеи, член федерации специалистов по заболеваниям органов головы и шеи, член Российского общества детских онкологов (РОДО)
7. **Казубская Татьяна Павловна**, д.м.н., старший научный сотрудник лаборатории клинической онкогенетики НИИ клинической онкологии ФГБУ «НМИЦ онкологии им. Н.Н. Блохина» Минздрава России, член Российского общества онкологов, член Российского общества медицинских генетиков.
8. **Козлова Валентина Михайловна**, врач-генетик лаборатории клинической онкогенетики НИИ клинической онкологии ФГБУ «НМИЦ онкологии им. Н.Н. Блохина» Минздрава России, член Российского общества детских онкологов (РОДО), член Российского общества медицинских генетиков.
9. **Кондратьева Татьяна Тихоновна**, д.м.н., ведущий научный сотрудник лаборатории клинической цитологии ФГБУ «НМИЦ онкологии им. Н.Н. Блохина» Минздрава России, член Российского общества цитологов.
10. **Любченко Людмила Николаевна**, д.м.н., заведующая лабораторией клинической онкогенетики ФГБУ «НМИЦ онкологии им. Н.Н. Блохина» Минздрава России, член Российского общества медицинских генетиков.
11. **Михайлова Елена Владимировна**, к.м.н., заведующая рентгенодиагностическим отделением НИИ ДОГ ФГБУ «НМИЦ онкологии им. Н.Н. Блохина» Минздрава России,

- Москва, Россия, член Санкт-Петербургского общества рентгенологов и радиологов, член Российского общества детских онкологов (РОДО).
12. **Михайлова Светлана Николаевна**, заведующая поликлиническим отделением НИИ ДОГ ФГБУ «НМИЦ онкологии им. Н.Н. Блохина» Минздрава России, член Российского общества детских онкологов (РОДО).
 13. **Павловская Алентина Ивановна**, к.м.н., ведущий научный сотрудник патологоанатомического отделения ФГБУ «НМИЦ онкологии им. Н.Н. Блохина» Минздрава России, членом профессиональной ассоциации не является.
 14. **Панферова Тамара Рамитовна**, к.м.н., старший научный сотрудник рентгенодиагностического отделения НИИ ДОГ ФГБУ «НМИЦ онкологии им. Н.Н. Блохина» Минздрава России, член Российского общества детских онкологов (РОДО), член Российской ассоциации врачей ультразвуковой диагностики (РАСУДМ), член Российской ассоциации радиологов (РАР).
 15. **Поляков Владимир Георгиевич**, д.м.н., профессор, академик РАН, советник директора НИИ ДОГ ФГБУ «НМИЦ онкологии им. Н.Н. Блохина» Минздрава России, зав. хирургическим отделением № 1(опухоль головы и шеи) НИИ ДОГ, зав. кафедрой детской онкологии ФГБОУ ДПО РМАНПО Минздрава России, член общества специалистов по опухолям головы и шеи, член федерации специалистов по заболеваниям органов головы и шеи, Президент Российского общества детских онкологов (РОДО), член Российского общества детских онкологов, член национального общества детских гематологов и онкологов (НОДГО).
 16. **Серебрякова Ирина Николаевна**, к.м.н., врач клинической лабораторной диагностики группы детской гемоцитологии клинко-диагностической лаборатории централизованного клинко-лабораторного отдела ФГБУ «НМИЦ онкологии им. Н.Н. Блохина» Минздрава России, член Российского общества детских онкологов (РОДО)
 17. **Яременко Екатерина Юрьевна**, врач-ординатор кафедры детской хирургии с курсом онкологии и реконструктивно – пластической хирургии «НМИЦ ДГОИ им. Дмитрия Рогачева» Минздрава России.

Конфликт интересов отсутствует.

Приложение А2. Методология разработки клинических рекомендаций

Целевая аудитория данных клинических рекомендаций:

1. Практикующие медицинские работники следующих специальностей (детская онкология, эндокринология, детская хирургия, радиология, педиатрия, генетика, рентгенология, ультразвуковая диагностика, патологическая анатомия)
2. Студенты медицинских вузов, ординаторы и аспиранты

В данных клинических рекомендациях все сведения ранжированы по уровню достоверности (доказательности) в зависимости от количества и качества исследований по данной проблеме.

Таблица 1. Шкала оценки уровней достоверности доказательств (УДД) для методов диагностики (диагностических вмешательств)

УДД	Расшифровка
1	Систематические обзоры исследований с контролем референсным методом или систематический обзор рандомизированных клинических исследований с применением мета-анализа
2	Отдельные исследования с контролем референсным методом или отдельные рандомизированные клинические исследования и систематические обзоры исследований любого дизайна, за исключением рандомизированных клинических исследований, с применением мета-анализа
3	Исследования без последовательного контроля референсным методом или исследования с референсным методом, не являющимся независимым от исследуемого метода или нерандомизированные сравнительные исследования, в том числе когортные исследования
4	Несравнительные исследования, описание клинического случая
5	Имеется лишь обоснование механизма действия или мнение экспертов

Таблица 2. Шкала оценки уровней достоверности доказательств (УДД) для методов профилактики, лечения и реабилитации (профилактических, лечебных, реабилитационных вмешательств)

УДД	Расшифровка
1	Систематический обзор РКИ с применением мета-анализа
2	Отдельные РКИ и систематические обзоры исследований любого дизайна, за исключением РКИ, с применением мета-анализа
3	Нерандомизированные сравнительные исследования, в т.ч. когортные исследования
4	Несравнительные исследования, описание клинического случая или серии случаев, исследования «случай-контроль»
5	Имеется лишь обоснование механизма действия вмешательства (доклинические исследования) или мнение экспертов

Таблица 3. Шкала оценки уровней убедительности рекомендаций (УУР) для методов профилактики, диагностики, лечения и реабилитации (профилактических, диагностических, лечебных, реабилитационных вмешательств)

УУР	Расшифровка
А	Сильная рекомендация (все рассматриваемые критерии эффективности (исходы) являются важными, все исследования имеют высокое или удовлетворительное методологическое качество, их выводы по интересующим исходам являются согласованными)

В	Условная рекомендация (не все рассматриваемые критерии эффективности (исходы) являются важными, не все исследования имеют высокое или удовлетворительное методологическое качество и/или их выводы по интересующим исходам не являются согласованными)
С	Слабая рекомендация (отсутствие доказательств надлежащего качества (все рассматриваемые критерии эффективности (исходы) являются неважными, все исследования имеют низкое методологическое качество и их выводы по интересующим исходам не являются согласованными)

Метод валидации рекомендаций:

- Внешняя экспертная оценка
- Внутренняя экспертная оценка

Описание метода валидации рекомендаций: Настоящие рекомендации в предварительной версии рецензированы независимыми экспертами.

Получены комментарии со стороны врачей-детских онкологов первичного звена в отношении доходчивости изложения рекомендаций и их оценки важности рекомендаций как рабочего инструмента повседневной практики.

Комментарии, полученные от экспертов, тщательно систематизировались и обсуждались членами рабочей группы. Каждый пункт обсуждался и вносимые в результате этого изменения в рекомендации регистрировались. Если же изменения не вносились, то регистрировались причины отказа от внесения изменений.

Консультации и экспертная оценка: Проект рекомендаций рецензирован также независимыми экспертами, которых попросили прокомментировать, прежде всего, доходчивость и точность интерпретации доказательной базы, лежащей в основе рекомендаций.

Рабочая группа: для окончательной редакции и контроля качества рекомендации повторно проанализированы членами рабочей группы, которые пришли к заключению, что все замечания и комментарии экспертов приняты во внимание, риск систематических ошибок при разработке рекомендаций сведен к минимуму.

Обновления клинических рекомендаций: актуализация проводится не реже чем один раз в три года с учетом появившейся новой информации о диагностике и тактике ведения пациентов с раком щитовидной железы. Решение об обновлении принимает МЗ РФ на основе предложений, представленных медицинскими профессиональными некоммерческими организациями. Сформированные предложения должны учитывать результаты комплексной оценки лекарственных препаратов, медицинских изделий, а также результаты клинической апробации.

При отборе публикаций, как потенциальных источников доказательств, использованная в каждом исследовании методология изучается для того, чтобы убедиться в ее достоверности. Результат изучения влияет на уровень доказательств, присваиваемый публикации, что в свою очередь влияет на силу, вытекающих из нее рекомендаций.

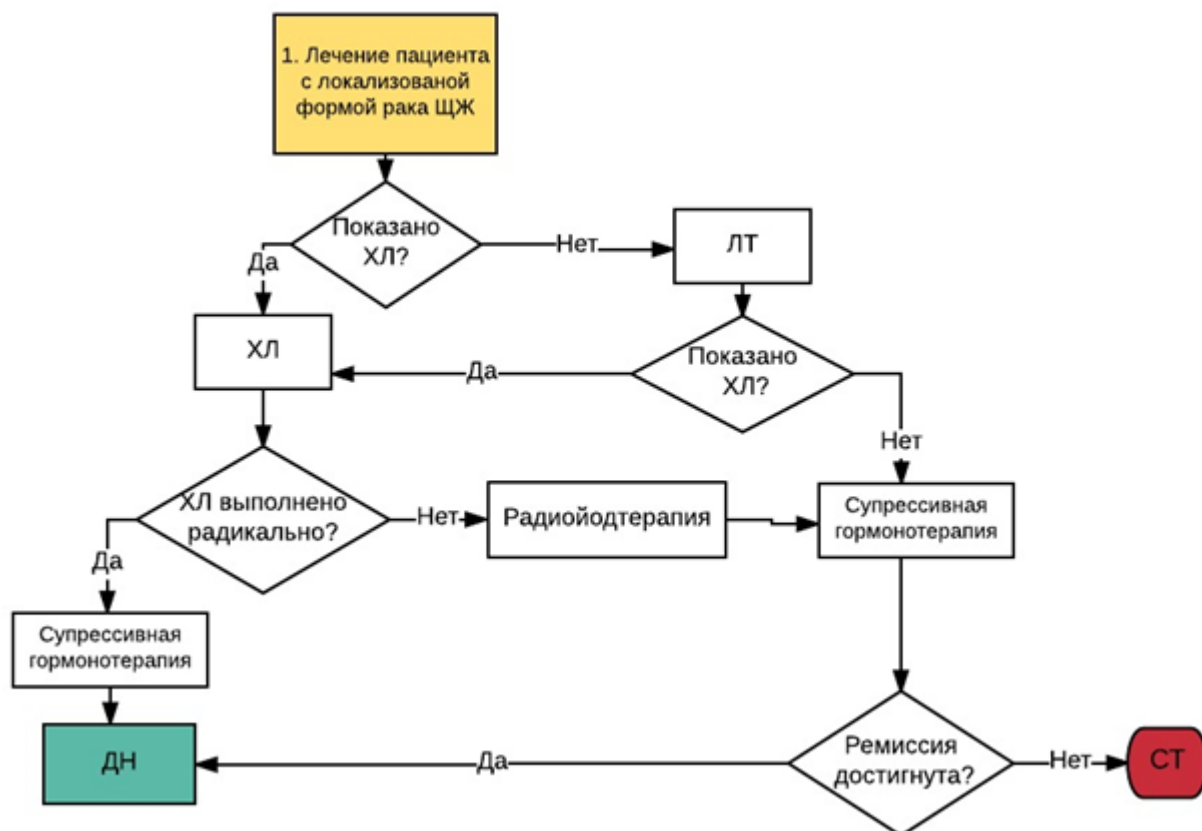
Порядок обновления клинических рекомендаций.

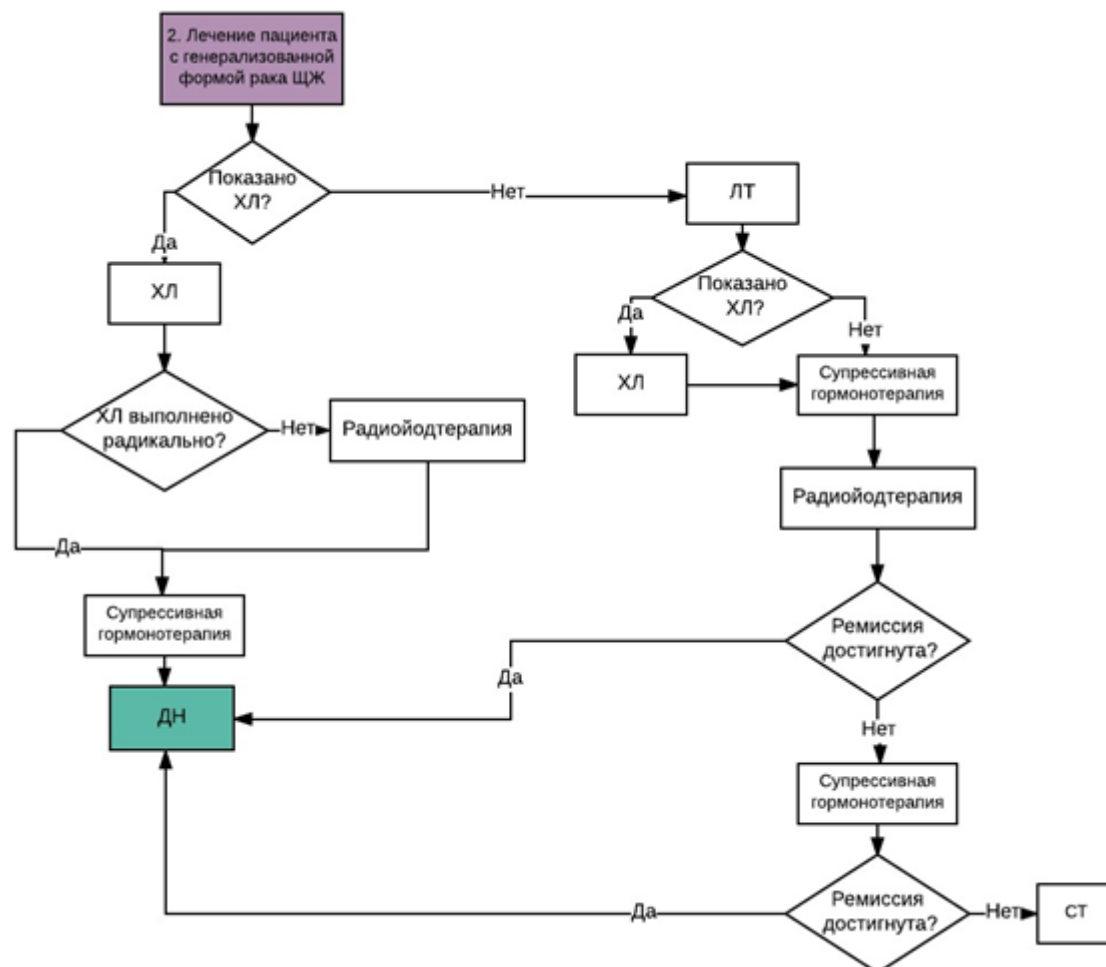
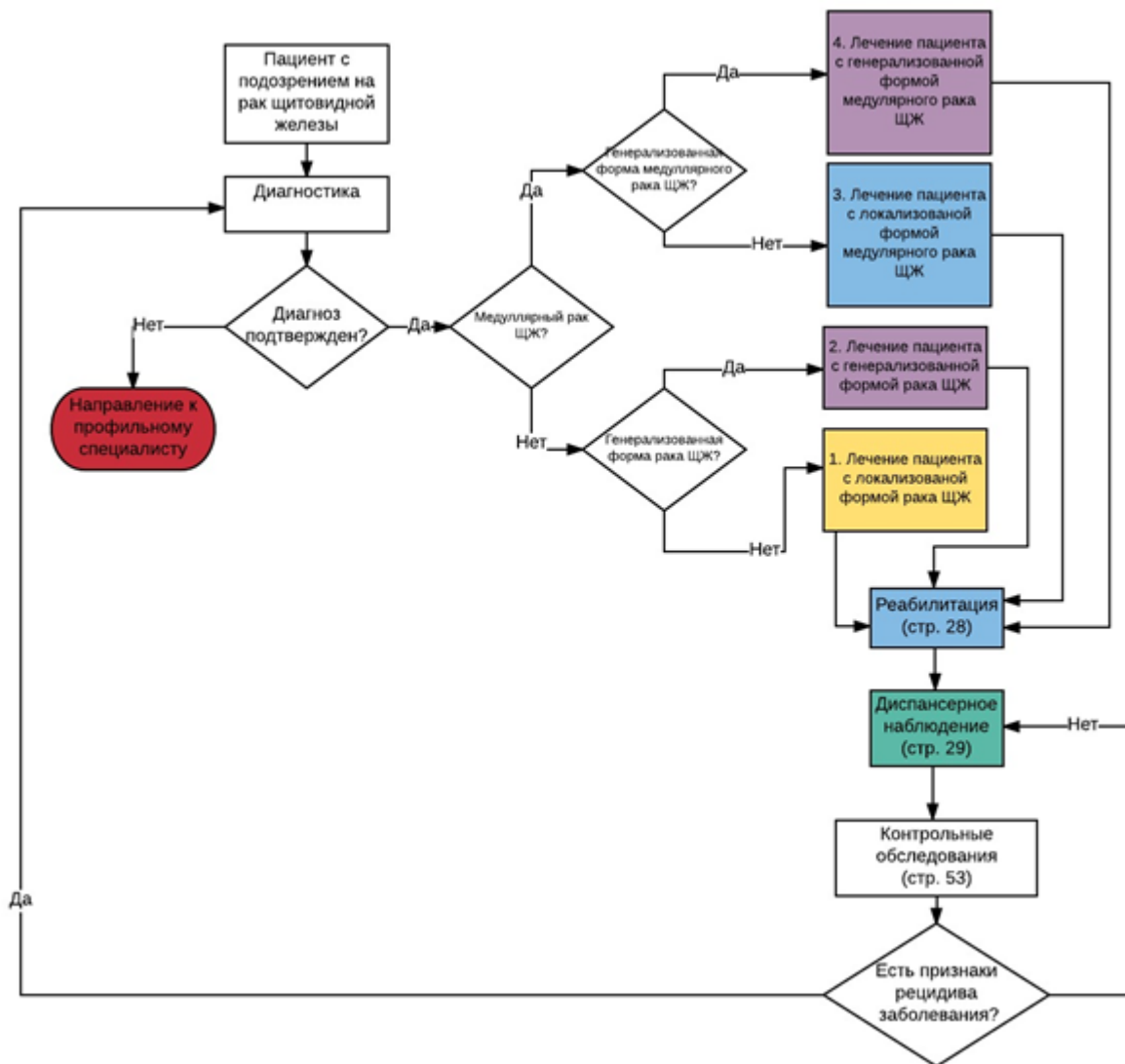
Механизм обновления клинических рекомендаций предусматривает их систематическую актуализацию – не реже чем один раз в три года, а также при появлении новых данных с позиции доказательной медицины по вопросам диагностики, лечения, профилактики и реабилитации конкретных заболеваний, наличии обоснованных дополнений/замечаний к ранее утверждённым КР, но не чаще 1 раза в 6 месяцев.

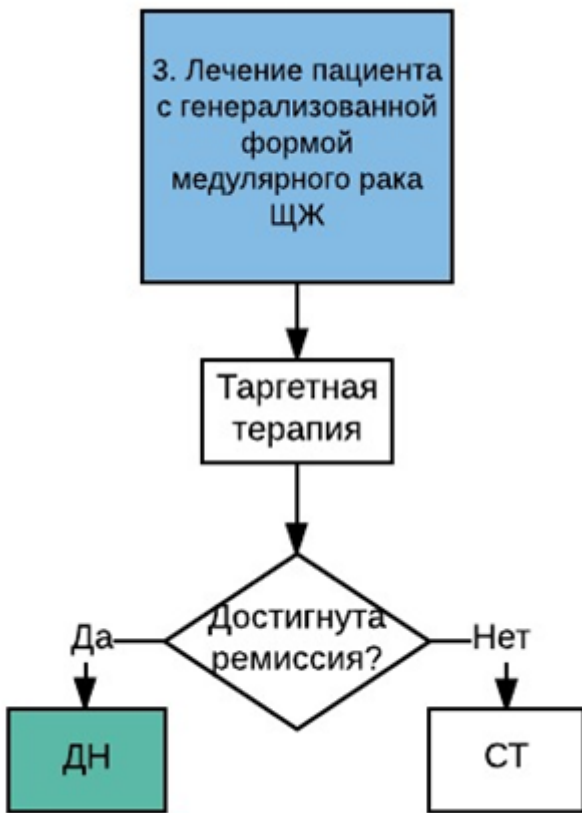
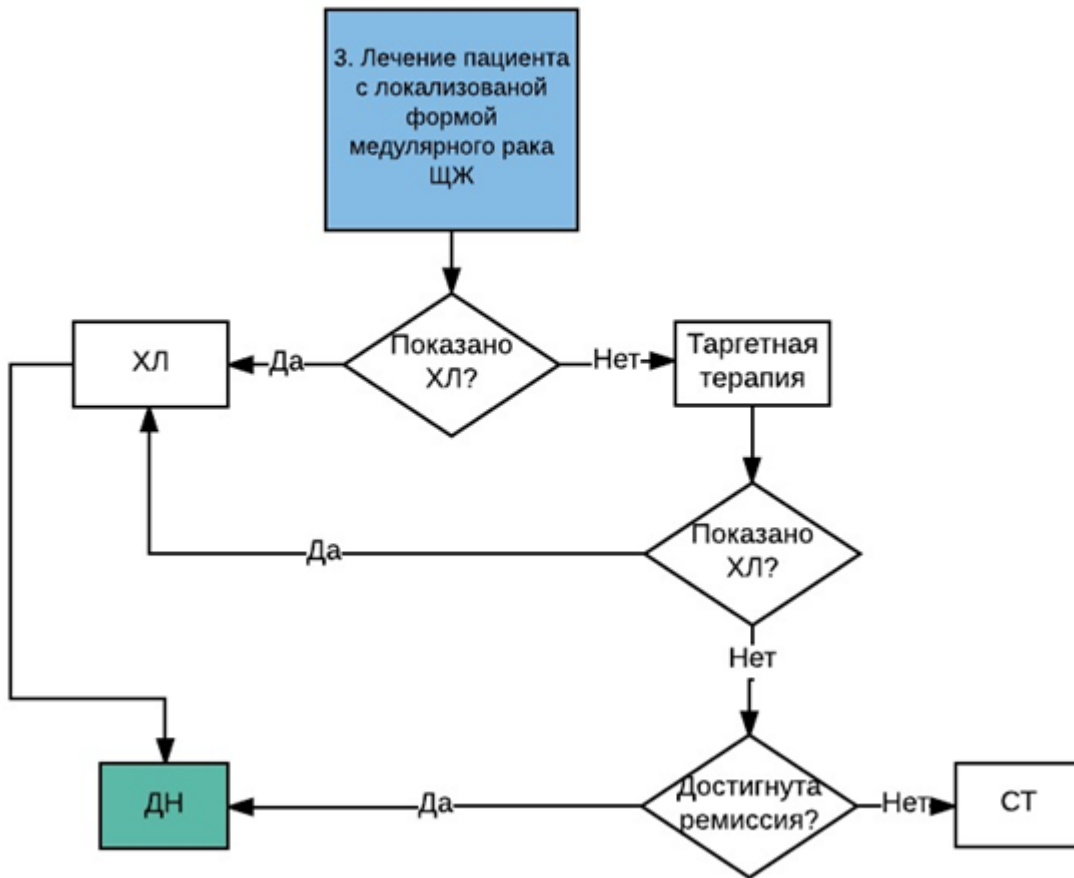
Приложение А3. Связанные документы

Нет

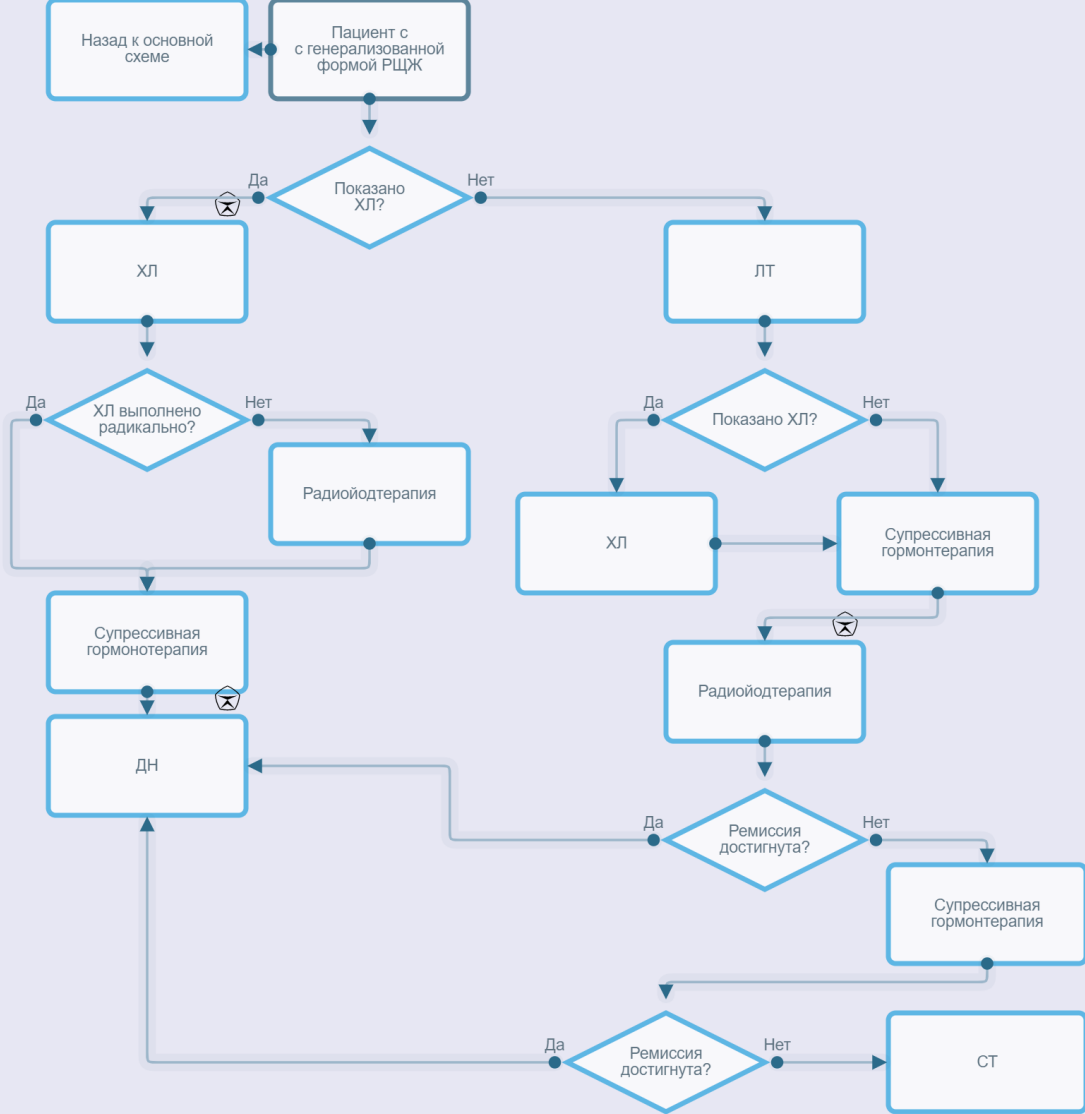
Приложение Б. Алгоритмы ведения пациента



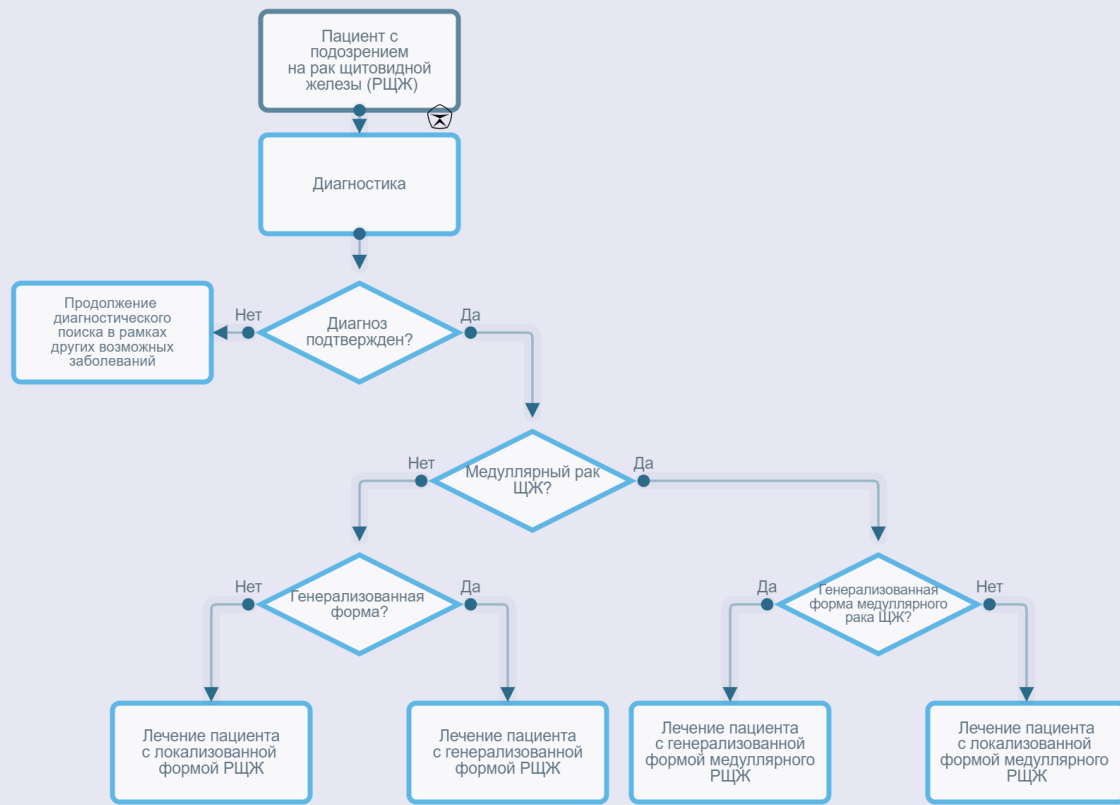




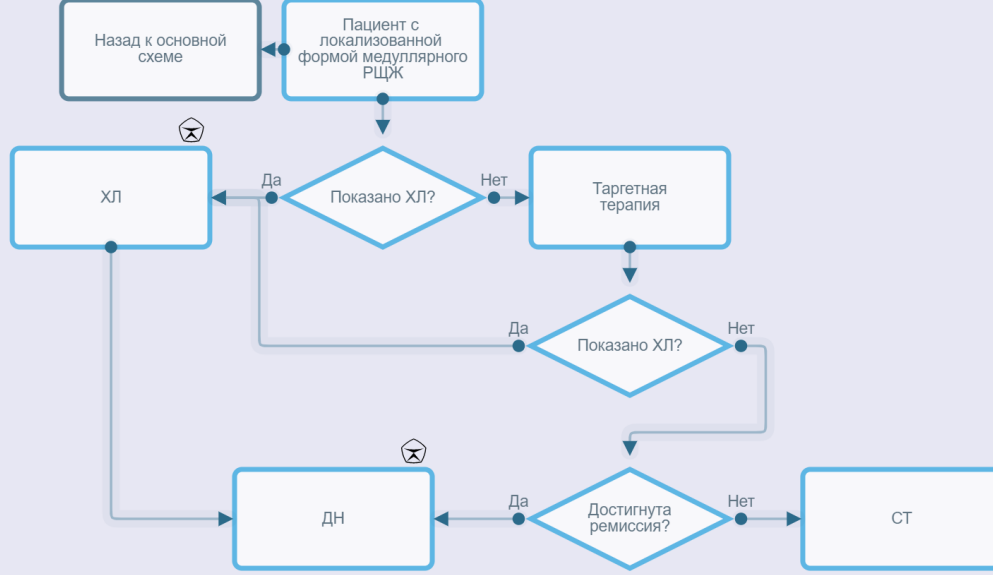
Лечение пациента с генерализованной формой РЩЖ



Общая схема



Лечение пациента с локализованной формой медулярного РЩЖ



Приложение Г.